Klassiker der Medizin

Herausgegeben von Karl Sudhoff

Band 11

Albrecht von Graefe

Heilwert der Iridektomie bei Glaukom

(1857-62)

WW100
1857-
G53al

Verlag von Johann Ambrosius Barth in Leipzig

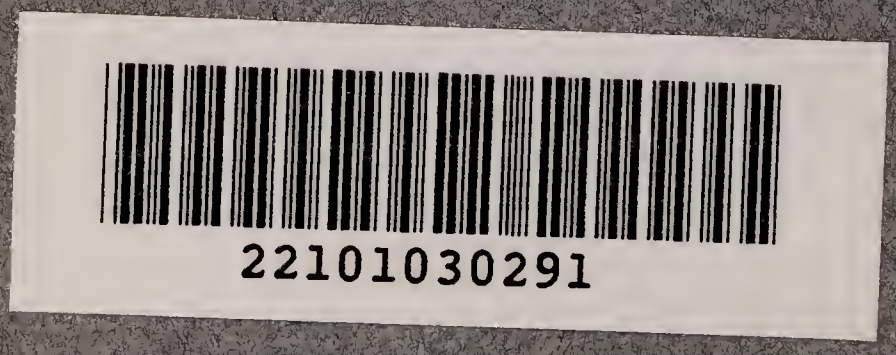
22101030291

Klassiker der Medizin
herausgegeben von Karl Sudhoff

Albrecht von Graefe's grundlegende Arbeiten über den Heilwert der Iridektomie bei Glaukom

Eingeleitet und herausgegeben

von

Hubert Sattler
o. Professor a. d. Univ. Leipzig

Mit zwei Abbildungen im Text

Leipzig
Verlag von Johann Ambrosius Barth
1911

WELLCOME INSTITUTE
LIBRARY
Coll | wellMOmec
Call
No. | WW100
1857–
G73a1

Druck von Metzger & Wittig in Leipzig.

Einleitung.

Albrecht v. Graefe, der Schöpfer der modernen Ophthalmologie, der auf allen Gebieten dieses Zweiges der medizinischen Wissenschaft reformierend, klärend und Neues schaffend sich unvergängliche Verdienste erwarb, hat Anspruch auf einen Ehrenplatz unter den Klassikern der Medizin. Er soll durch einige seiner grundlegenden Abhandlungen vertreten sein.

Geboren am 22. Mai 1828 als Sohn des hochangesehenen Chirurgen Carl Ferdinand v. Graefe wuchs er unter den günstigsten Lebensverhältnissen heran. Schon auf dem Gymnasium, das er glänzend absolvierte, zeichnete er sich durch seine rasche Auffassung aus. Trefflich vorbereitet trat er, noch nicht ganz 16 Jahre alt, in das medizinische Studium ein. Unter seinen Lehrern glänzten die Namen Johannes Müller, Dieffenbach, Schönlein. Nur in seinem späteren Lieblingsfach, das damals durch den Chirurgen Jüngken in Berlin vertreten war, floß ihm keinerlei Anregung zu. Von den jüngeren Lehrkräften übte besonders Rudolf Virchow nachhaltigen Einfluß auf den hochbegabten, wissensdurstigen jungen Mann. Auch Ernst Brücke, Du Bois Reymond und Traube wirkten damals als Privatdozenten an der Berliner Universität. Nachdem er 1847 die medizinische Doktorwürde erlangt hatte, begann die für Albrecht v. Graefes weitere Entwicklung entscheidende Periode seiner wissenschaftlichen Reisen. In Prag war es, wo er durch Ferd. Arlts gediegene Grundsätze und dessen schlichte und eindringliche Art des Lehrens in die Augenheilkunde eingeführt wurde, und wo das Interesse und die Liebe für dieses Fach in ihm erwuchs. Seit jener Zeit verband ihn eine innige Herzensfreundschaft mit diesem Meister in der Ophthalmologie. In Paris waren es wesentlich die Augenkliniken von Sichel und Desmarres, die ihn anzogen und zwar nicht so sehr die Leiter der Kliniken selbst, als das ungewöhnlich große

Krankenmaterial, das er an Desmarres' Klinik zum Teil ganz selbständig ausnützen konnte. Auch v. Graefes Interesse für die Wirkung der Augenmuskeln, insbesondere der schiefen, und die Motilitätsstörungen der Augen, in welcher Beziehung die Augenheilkunde ihm wertvolle Förderung verdankt, wurde während seines Pariser Aufenthalts geweckt. Wien, wo er im Wintersemester 1849—1850 eintraf, bot durch das außerordentlich reiche Material des allgemeinen Krankenhauses und durch die vortrefflichen Lehrer, Skoda, Oppolzer, Rokitansky, Schuh, Hebra u. a., die auf der Höhe ihres Ruhmes standen, eine Fülle von Belehrung und Anregung. In der Ophthalmologie waren es Friedrich v. Jaeger und dessen Sohn Eduard, mit denen er damals in nähere Beziehung trat und deren manuelle Geschicklichkeit er nicht genug rühmen konnte. Eine Reise nach England, wo er mit dem berühmten Ophthalmologen Bowman, Critchett und Mackenzie in persönlichen Verkehr trat, bildete den Abschluß seiner Wanderjahre.

Im Spätherbst 1850 wieder in Berlin angekommen, begann er seine augenärztliche Tätigkeit unter sehr bescheidenen Verhältnissen. Doch dauerte es nicht lange, daß sein Ruf immer weitere Kreise zog. Die Sicherheit seiner Diagnosen, die Erfolge seiner Behandlungsmethoden und Operationen führte Hilfesuchende aus allen Teilen der bewohnten Erde an seine Klinik, und gleichzeitig scharten sich jüngere und ältere Ärzte, deutsche und Ausländer um ihn, um bei ihm zu sehen und von ihm zu lernen, was ihnen die heimischen Lehranstalten nicht bieten konnten.

Da gerade im Jahre seiner Niederlassung in Berlin die ophthalmologische Welt durch Helmholtz' geniale Erfindung des Augenspiegels beschenkt worden war, so hatte sich ein unermeßliches Feld neuer Entdeckungen eröffnet, das von v. Graefe und seinen Schülern auf das eifrigste und ausgiebigste beackert wurde.

1852 habilitierte sich Albrecht v. Graefe als Privatdozent mit seiner wertvollen Abhandlung über die Wirkung der Augenmuskeln. Erst 16 Jahre später, 2 Jahre vor seinem Tode, als er nur noch mit äußerster Aufbietung seiner Kräfte den vielfachen, an ihn herantretenden Anforderungen gerecht werden konnte, wurde ihm die Leitung der Augenklinik in der Charité übertragen und ein besonderer Lehrstuhl für Ophthalmologie errichtet.

Durch seine, immer frei und meist unvorbereitet gehaltenen Vorträge, in denen er in prunkloser, aber hinreißender Weise, an einzelne Fälle der Poliklinik anknüpfend, die Erscheinungen scharf analysierte und dank seiner umfassenden naturwissenschaftlichen und medizinischen Bildung nach allen Richtungen hin beleuchtete, begeisterte er seine lautlos lauschenden Zuhörer und riß sie mit sich fort. Diejenigen seiner Schüler, die das Glück hatten, ihm näher zu stehen, hingen, gefesselt durch seine geistige Überlegenheit und das bezaubernd liebenswürdige Wesen seiner Persönlichkeit, mit höchster Verehrung und unwandelbarer Treue an ihm. Viele von diesen sind selbst wieder, über die verschiedensten Orte zerstreut, hervorragende Vertreter der Ophthalmologie geworden.

Daß v. Graefe bei so enorm umfangreicher praktischer und Lehrtätigkeit noch Zeit fand zu ruhigem Nachsinnen, Ordnen und Niederschreiben seiner Beobachtungen und Forschungsergebnisse, war nur denkbar durch eine ganz ungewöhnliche Arbeitskraft, die staunenswerte Leichtigkeit der Konzeption, die strenge Folgerichtigkeit seines Gedankenganges und eine planmäßige Ausnutzung der Zeit bis in die späten Nachtstunden. Die Zeugen dieser erstaunlichen wissenschaftlichen Produktivität sind zum größten Teil niedergelegt in dem von ihm im Jahre 1854 begründeten Archiv für Ophthalmologie, in dessen Redaktion schon im folgenden Jahre Arlt, damals noch in Prag, und der geniale Physiologe Donders in Utrecht eintraten, die Männer, die mit Albrecht v. Graefe die Pfeiler bildeten, auf denen der stolze Bau der modernen Augenheilkunde sich aufrichtete. Dieses Archiv spiegelt am klarsten die ganze Entwicklung der neueren Ophthalmologie wieder.

A. v. Graefe war auch der Stifter der ophthalmologischen Gesellschaft in Heidelberg, die heute über 600 Mitglieder zählt. Hervorgegangen aus einer zwanglosen Vereinigung von Freunden und Schülern des Meisters zum gegenseitigen Austausch neugewonnener Erfahrungen und zu freundschaftlich familiärem Verkehr konstituierte sich 1863 die Gesellschaft mit Statuten und einem permanenten Ausschuß. Niemals, außer im letzten Jahre vor seinem Tode, fehlte er bei diesen Versammlungen, deren Mittelpunkt er bildete und deren Besuch ihm ein Herzensbedürfnis geworden war. In der Nacht zum 20. Juli 1870, mitten im Waffenlärm, mit dem das deutsche Volk sich erhob

zum großen Kriege, der zur Errichtung des neuen Reiches führte, verschied Albrecht v. Graefe.

Eine der herrlichsten und in ihren Folgen segensreichsten Großtaten Albrecht v. Graefes ist die Entdeckung der Heilwirkung der Iridektomie bei Glaukom.

Ebenso wie wir die Erfindung des Augenspiegels nicht einem glücklichen Zufall, sondern einer planmäßigen, mathematisch-physikalischen Bearbeitung der Frage zu verdanken haben, ist auch die Auffindung des Heilwertes der Iridektomie bei Glaukom nicht das Resultat eines bloßen glücklichen Griffes, sondern das Ergebnis lange fortgesetzter, genauester Beobachtung, wohl durchdachter Versuche und scharfsinniger Überlegung. Nicht zum mindesten war es auch das edelste Motiv ärztlichen Forschens und Denkens, die Abwendung des traurigen Loses völliger Erblindung, die A. v. Graefe nicht ruhen ließ, im Kampfe mit dieser tückischen Krankheit Sieger zu bleiben. Dabei überschätzte er keineswegs das Erreichbare, sondern präzisierte mit staunenswerter kritischer Schärfe die Indikationen und die Grenzen der Heilwirkung der Iridektomie bei Glaukom. Davon wird sich der Leser beim Studium der hier zum Abdruck gebrachten Abhandlungen zur Genüge überzeugen können.

Ein Jahr vor seinem Tode legte v. Graefe in einer ausführlichen Abhandlung über die Pathologie und Therapie des Glaukoms im XV. Bande des Archivs für Ophthalmologie, 3. Abt., S. 108—252 noch einmal seine, auf Grund weiterer, reicher Erfahrung gewonnenen Anschauungen den Fachgenossen vor. Dieses wertvolle Vermächtnis bringt uns eine Fülle wichtiger Ergänzungen zu den früheren Mitteilungen über diesen Gegenstand. Insbesondere widmet er dem Sekundärglaukom (S. 119—197) und dem Glaucoma simplex (S. 198—219) eine eingehende Besprechung. Bei dem letzteren empfiehlt er, wenn die Iridektomie dem fortschreitenden Verfall des Sehvermögens nicht Einhalt zu tun vermag, die Anlegung eines zweiten Koloboms in der der ersten entgegengesetzten Richtung. Er spricht ferner der Heredität eine nicht zu unterschätzende Rolle in der Ätiologie des Glaukoms zu (S. 228). Zum Schluß gibt er noch Winke bei der Ausführung der Iridektomie und warnt namentlich vor der Iriseinklemmung in der Wunde. „Jedenfalls hat man die Operation nicht eher zu schließen, als bis man die völlige Auslösung der Iris aus dem Wundkanal konstatiert“ (S. 251).

Hätte nicht der Tod A. v. Graefes segensreichem Leben so frühzeitig ein Ende gesetzt, so würde er die Genugtuung haben genießen können, daß die von ihm aufgestellten Grundsätze und Anschauungen über das Wesen des Glaukoms und den Nutzen der Iridektomie auch fernerhin Geltung behielten. Er würde mit lebhafter Anteilnahme die Förderungen begrüßt haben, die unsere Kenntnisse in der Pathogenese des Leidens durch die Entdeckung der Verlegung des Vorderkammerwinkels[1]) und durch die mühsamen und wertvollen Forschungen über den Flüssigkeitswechsel im Auge[2]) gewonnen haben, und in der Therapie durch die nutzbringende Beeinflussung der Krankheit durch die miotisch wirkenden Alkaloide. Auch heute noch ist die Iridektomie das souveräne Heilmittel gegen das akute Glaukom und wohl auch gegen die so sehr viel häufigere chronische Form, wenn die Operation frühzeitig ausgeführt werden kann, und endlich auch gegen verschiedene Arten des Sekundärglaukoms. Nur beim Glaucoma simplex, in manchen Fällen des chronischen und beim absoluten Glaukom, soweit es sich um Beruhigung eines glaukomatös erblindeten Auges handelt, sind in neuerer Zeit verschiedene Operationsmethoden vorgeschlagen worden und in Gebrauch gekommen, von denen wohl nur die Lagrangesche Iridosklerektomie und die von Heine erdachte Zyklodialyse einen dauernden Platz in der Glaukomtherapie behalten dürften. Die früher mehrfach geübte einfache Sklerotomie ist in den Hintergrund getreten und findet nur noch in beschränktem Maße Anwendung. Die älteren und neueren Operationsverfahren, die eine Einheilung der Iris in der Wunde zum Zwecke haben,[3]) werden sich kaum viele Anhänger erwerben. Die von de Vincentiis empfohlene Inzision des Iriswinkels ist nur in Italien eine Zeitlang praktiziert worden, und die Durchschneidung des Halssympathicus, bzw. die Resektion des Ganglion supremum hat wohl nie im Ernste als Heilmittel gegen Glaukom gelten können.

Leipzig, Juli 1911.

H. Sattler.

---

1) M. Knies, Archiv f. Ophth., XXII. Bd., III. Abt., S. 163 und Ad. Weber, ebenda, XXIII. Bd., I. Abt., S. 1, 1877.

2) Th. Leber, ebenda, XIX. Bd., II. Abt., S. 87, 1873.

3) Bader, Holth, J. Borthen, Schoen.

Über die Iridektomie bei Glaukom und über den glaukomatösen Prozeß.

(Aus dem Archiv für Ophthalmologie, III. Band, II. Abt. 1857.)

Nachdem v. Graefe zunächst die damals herrschenden, ziemlich verworrenen Ansichten über den mit dem Namen Glaukom bezeichneten Komplex von Erscheinungen dargelegt und auf den durch die Erfindung des Augenspiegels vollzogenen Umschwung in der Beurteilung dieses Leidens hingewiesen hatte (S. 456 ff.), schied er mit klarem Blick die unter der Bezeichnung Glaukom zusammenzufassenden Krankheitsfälle in drei große Gruppen, eine, bei der sofort die ganze Folgenreihe der glaukomatösen Symptome entsteht und im weiteren Verlauf die Sehnervenveränderung ophthalmoskopisch nachweisbar wird, eine zweite, bei der „das Sehnervenleiden allerdings das zuerst auffallende Symptom" darstellt, jedoch „die anderweitigen glaukomatösen Kennzeichen, zunächst in wenig frappanter Weise, nachweisbar" sind, und eine dritte Gruppe, bei der „von Anfang bis zu Ende nur die Sehnervenentartung existiert" (S. 463). v. Graefe schildert dann die wesentlichen Erscheinungen des glaukomatösen Zustandes und kommt zur Überzeugung, daß sicher in den beiden ersteren der genannten Gruppen „das Sehnervenleiden" (die Exkavation der Sehnervenpapille) durch die Erhöhung des intraokularen Druckes bedingt ist, und daß es nach den ersten „Entzündsschüben" noch nicht besteht, sondern sich erst allmählich mit den übrigen Symptomen der Druckzunahme ausbildet (S. 470).

Die Unheilbarkeit des Glaukoms schien den ursprünglichen ophthalmoskopischen Ergebnissen zufolge eben darin ihren Grund zu haben, daß die Veränderungen [488] im Auge nur konsekutiv seien und von einer extraokularen Quelle, sei es in dem Sehnerven oder in den zuführenden Gefäßen, deriviert werden müßten. Obwohl ich nun die Ansicht über die ätiologische Beteiligung des Arterienatheroms, wie ich sie in meiner ersten Note über Glaukom aussprach, noch nicht ganz beiseite setzen kann, — ein Punkt, auf welchen ich später zurückkomme — so gewann doch die Frage von der Therapie des

Glaukoms für mich wieder eine andere Richtung, sobald ich den eigentlichen Ausgangspunkt der Erblindung nicht mehr in die Veränderung des Sehnerven, sondern in die Zunahme des intraokularen Drucks setzte. Die Entzündung der Chorioidea selbst weicht ja, wie wir wissen, spontan oder wird in der Regel durch die üblichen Arzneimittel, besonders durch Antiphlogose, beherrscht, aber die Folgen der Druckzunahme, vorzüglich die Exkavation der Sehnerven — diese bilden das eigentlich deletäre Moment. Die Heilidee, in welche ich einging, war demnach die: durch irgend ein Verfahren eine Herabsetzung des intraokularen Drucks einzuleiten.

Nachdem alle andern Mittel, die eine rasche Ableitung der Säfte vom Auge erzielen, insonderheit Antiphlogose, Diaphoretica, Diuretica, Laxantia, und ein merkurielles Verfahren, selbst bis zur Salivation durchgeführt, in meinen Händen, wie in denen der andern Fachgenossen, sich erfolglos gezeigt, so glaubte ich meine Aufmerksamkeit besonders auf ein örtliches Verfahren richten zu müssen. Die ersten Mittel, welche hier versucht wurden, waren die Mydriatica, deren druckmindernde Wirkung ich bereits vor geraumer Zeit nachgewiesen und in verschiedenen Richtungen für die Therapie zu verwerten mich bemüht habe. Es blieb jedoch hier ein jeder Heileffekt aus. Selbst die begleitende Ciliarneurose, welche in andern Krankheiten (Keratitis, Iritis) den Atro[489]pininstallationen meist so rasch weicht, wird hier durch dieselben nicht im mindesten influenziert, wahrscheinlich weil bei der Steigerung des intraokularen Drucks gar keine oder eine höchst geringe Aufnahme des Mittels durch die Hornhaut zustande kommt.

Hieran schlossen sich die Versuche mit wiederholten Parazentesen der vorderen Kammer, welche schon so sichtliche Resultate gaben, daß ich im Interesse weiterer Studien zurzeit (A. f. O. Bd. I, Abt. 2) eine Veröffentlichung nicht scheute. Es ließ sich nämlich bereits nachweisen, daß nicht bloß der Abfluß des trüben Kammerwassers und Ersatz desselben durch ein durchsichtigeres Fluidum eine Lichtung des Sehvermögens herbeiführte, sondern daß außer dieser unmittelbaren Wirkung, und von derselben deutlich zu unterscheiden, noch eine zweite Heilwirkung auf den Prozeß selbst eingeleitet wurde. Es hatte weiter die Parazentese den großen Vorteil, die Dependenz vieler glaukomatöser Symptome von der Drucksteigerung zu beweisen (so der Hornhautanästhesie). Endlich konnte ich nach den Para-

zentesen zuerst die ekchymotischen Veränderungen im Augenhintergrunde während der früheren Periode des Übels konstatieren, weil durch dieselbe relativ früh eine Klärung der brechenden Medien eingeleitet wurde. Leider aber sollten die Heilresultate in der unendlichen Mehrzahl der Fälle nur temporär sein. Von den vielen Kranken, welche ich mit dieser Methode behandelt habe, sind es nur zwei, welche eine dauernde Heilung behalten haben; zunächst eine Frau in den Fünfzigern, der sukzessive beide Augen unter dem Bilde des akuten Glaukoms erkrankten und welche jetzt nach 3 Jahren noch eines vollkommen guten Sehvermögens, trotz atrophierter, verfärbter Iris und unregelmäßig mydriatischer Pupille, genießt; der zweite Fall: ein Mann in den Vierzigern, dessen rechtes Auge zuerst [490] glaukomatös erkrankte und durch Parazentesen geheilt, dessen linkes Auge ein halbes Jahr nachher befallen und bereits durch Iridektomie geheilt wurde. — Es ergab sich demnach die Unzureichenheit der Parazentese, und es gehörten außerdem die wenigen geheilten Augen zu denen, in welchen der entzündliche Exsudationsprozeß, obwohl, mit dem ganzen Symptomenkomplex des akuten Glaukoms einhergehend, doch bei seinem ersten Auftreten das Sehvermögen nur in mäßiger Weise herabsetzt. Bei den übrigen Kranken kam, nachdem die Besserung Tage, Wochen, selbst einige Monate gedauert, die Verschlimmerung, jedoch in der Regel nicht in Form einer heftigen Entzündung, sondern in Form des chronischen Glaukoms. Selbst da, wo die Besserung in der Sehschärfe länger als 3 Monate sich zu erhalten schien, war doch schon innerhalb dieses Termins durch die Abnahme des Gesichtsfeldes eine üble Veränderung zu prognostizieren. Anfangs wähnte ich durch methodische Wiederholung der Parazentesen diesen Rückschüben Widerstand leisten zu können; allein es wurde die jedesmalige Dauer des therapeutischen Effektes sukzessive kürzer und blieb endlich (für das Sehvermögen) gänzlich aus.

Nachdem die Parazentese sich als unzulänglich erwiesen, stellte sich für mich die Frage, ob nicht statt der temporären eine dauernde Druckveränderung erzielt werden könne. Es fiel dies bereits in eine Zeit, in welcher mir die Wirkung der Iridektomie bei chronischer Iritis und verschiedenen Formen der Iridochorioiditis bekannt war. Die Verhältnisse aber, um die es sich bei Glaukom handelt, sind von denen bei gewöhnlicher Iridochorioiditis so verschieden, daß ich kaum auf thera-

peutische Analogien, in betreff der Iridektomie, zu hoffen wagte. Was mich dort geleitet, war lediglich [491] auf die Verhältnisse der Regenbogenhaut gegründet; die Operation zielte gegen den Abschluß der Pupille, als den Quell deletärer Folgeerscheinungen, daß aber die Exzision eines Irisstückes direkt druckvermindernd wirkt, ging aus den Resultaten bei Iridochorioiditis nicht hervor und ich wurde sogar an eine solche Wirkung um so weniger erinnert, als sich der sekundäre Effekt gerade häufig in Ausfüllung atrophischer Augen aussprach.[1])

Dagegen war es besonders der Nutzen der Iridektomie bei Ulzerationen und Infiltrationen der Kornea, welcher mich auf die druckvermindernde Wirkung brachte. Zu den in meiner Arbeit (A. f. O. Bd. II, Abtl. 2) in dieser Beziehung angeführten Resultaten gesellte sich bald noch eins hinzu, welches mir von großer Wichtigkeit schien. Es betrifft dies partielle Staphylome der Hornhaut und Staphylome der Sklera. Bei den ersteren kombinierte man früher gewöhnlich die Abtragung des Staphyloms mit der Pupillenbildung (wenn solche anders durch die Unbrauchbarkeit der natürlichen Pupille angezeigt war) in der Weise, daß [492] zuerst die Abtragung und dann Pupillenbildung verrichtet wurde. Als ich aus anderweitigen Gründen diese Praxis umgedreht, gewahrte ich, daß nach Iridektomie häufig die ektatische Partie gänzlich in das normale Niveau der Hornhaut zurückwich, und daß die zweite Operation alsdann unnötig ward. Ja ich habe Fälle gesehen, in denen partielle Staphylome widerholentlich erfolglos operativ angegriffen

---

1) Was mir von mehreren Seiten eingewandt worden ist, daß gerade die Zunahme der Spannung nach der Operation bei atrophischen Augen meinen Sinn gegen die Iridektomie bei Glaukom hätte wenden müssen, kann ich durchaus nicht zugeben. Ich habe daraus nie geschlossen, daß die Iridektomie die direkte Wirkung einer Druckvermehrung in sich schließt, sondern ich habe lediglich die Wirkung gegen die Chorioiditis im Auge gehabt, und die Ausfüllung des Bulbus als indirekte Folge erklärt. So gut eine Chorioiditis, je nach ihren Stadien und ihrer Modalität, Überfüllung des Bulbus oder Collapsus hervorbringen kann, so kann auch dasselbe Mittel, welches die Chorioiditis beseitigt, scheinbar in entgegengesetzter Richtung wirken. Der therapeutische Effekt der Mittel ist dem physiologischen oft diametral entgegengesetzt, und wenn ich heute glaube, daß die Iridektomie physiologisch eine druckvermindernde Wirkung hat, so steht dies den früheren Erfahrungen über die Ausfüllung atrophischer Augen meines Erachtens nicht entgegen.

waren, und bei denen die Iridektomie das vorher vermißte Resultat hervorbrachte. Ebenso habe ich anfangs an erblindeten Augen, welche mit multiplen Skleralstaphylomen behaftet waren, mehreremal ein vollständiges und dauerndes Zurücksinken der ektatischen Partien nach Iridektomie gesehen; später habe ich die Operation unter ähnlichen Verhältnissen bei noch bestehendem Sehvermögen mit Erfolg verrichtet.

Es stellte sich nun die Frage entgegen, ob auch an gesunden Augen die Iridektomie eine Herabsetzung des intraokularen Druckes bewirkt, oder ob dies bloß unter gewissen krankhaften Bedingungen anzunehmen sei. Ich glaube diese Frage bejahen zu können, obwohl ich zurzeit noch keine exakteren Untersuchungen vorlegen kann. Tieraugen, denen ich große Stücke Iris exziierte, schienen mir bei der Betastung in der Regel etwas weicher, führte ich bei solchen Augen das Ansatzrohr einer Anelschen Spritze mit Umsicht in die vordere Kammer, so stieg nicht mehr wie gewöhnlich durch Wirkung des intraokularen Druckes des Humor aqueus in seiner Totalität, sondern nur teilweise in die Höhe. Auch bei Kranken, die wegen Leucoma adhaerens der Pupillenbildung unterworfen wurden, glaube ich eine geringe dauernde Abnahme der Konsistenz konstatiert zu haben.

Auf diese Tatsachen und Vermutungen gestützt, [493] glaubte ich mich allerdings zu einer Ausführung der Iridektomie bei Glaukom berechtigt; denn einmal kannte ich die günstige Einwirkung der Operation auf die zirkulatorischen Verhältnisse der Chorioidea, und sodann schien alles dafür zu sprechen, daß der Operation wahrscheinlich eine physiologische und sicher häufig eine therapeutische druckvermindernde Wirkung zukomme. — Die ersten Versuche fielen außerordentlich schwankend aus, da ich sowohl für die Wahl der Fälle, als für die Modalitäten des Versuches keine Anhaltepunkte hatte. Im Juni 1856 wandte ich das Verfahren zuerst, und von dann ab besonders auf die oben als akutes Glaukom geschilderten Fälle an. Die unmittelbaren Effekte stellten sich sofort als sehr günstig heraus; allein ich war, an die getäuschten Hoffnungen nach der Parazentese denkend, äußerst mißtrauisch und blieb es, bis mit der Zeit sich deutliche Unterschiede zwischen den jetzt und den früher erlangten Erfolgen herausstellten. Es trat gerade mit Fortsetzung der Beobachtung meist eine kontinuierliche Besserung ein; die glaukomatösen Zeichen bildeten

sich in der später zu beschreibenden Weise zurück, und ich glaube mich heute, nachdem ich einige Patienten länger als ein Jahr, und eine gute Anzahl länger als 9 Monate verfolgt, nicht mehr zu täuschen, wenn ich in der Iridektomie ein wahres Heilmittel gegen den glaukomatösen Prozeß erblicke. Daß dasselbe wie jedes therapeutische Verfahren seine natürlichen Grenzen hat, versteht sich von selbst; und eben diese, wenigstens bis auf einen gewissen Punkt anzugeben, sei der Zweck der nachfolgenden Mitteilungen.

Wollte ich die Anwendung der Iridektomie für die verschiedenen Stadien und Gruppen des Glaukoms in [494] derselben Reihenfolge erörtern, in welcher sie sich sukzessive meiner Erfahrung dargeboten, so hätte ich mit den veralteten und zum Teil abgelaufenen Fällen anzufangen, denn begreiflicherweise wird ein neues Verfahren wegen der Unsicherheit des Gelingens zuvörderst da erprobt, wo möglichst wenig zu verlieren ist. Ich glaube jedoch durch eine solche Darstellung die Übersicht der Indikationen, auf welche es mir hier besonders ankommt, zu verlieren, und ziehe deshalb vor, von der geschichtlichen Entwicklung gänzlich zu abstrahieren und die relativen Erfolge im Anschluß an die obigen nosologischen Abteilungen zu erörtern. Ich werde demgemäß meine Resultate mitteilen:

1. für die Iridektomie im Prodromalstadium des Glaukoms,
2. für die Iridektomie in der akuten Periode des inflammatorischen Glaukoms,
3. für die Iridektomie in der späteren Periode des inflammatorischen Glaukoms,
4. für die Iridektomie beim chronischen Glaukom,
5. für die Iridektomie bei Amaurosen mit Sehnervenexkavation.

Vielleicht wäre es am zweckmäßigsten gewesen, sämtliche mir zu Gebote stehenden Krankheitsgeschichten, deren Zahl sich sehr angehäuft hat, in extenso mitzuteilen, da sich aus deren Durchsicht die Indikationen von selbst ergeben. Wenn ich dies unterlasse, geschieht es einmal, um eine sehr erhebliche Ausdehnung dieser Arbeit zu vermeiden, und zweitens deshalb, weil ein großer Teil der Krankengeschichten so lange als un-

abgeschlossen zu betrachten ist, als der zuletzt aufgenommene status praesens noch nicht (mit einiger Wahrscheinlichkeit) der bleibende ist. Die Mitteilung einzelner Beobachtungen schien mir zur Erläuterung des Gesagten beispielsweise beizutragen.

[495]

1. Die Iridektomie im Prodromalstadium des Glaukoms.

Es ist nicht gar häufig, daß Patienten schon mit den Prodromen der glaukomatösen Erkrankung auf dem ersten Auge ärztliche Hilfe nachsuchen; diese werden, wie so häufig einseitige Sehstörungen, übersehen oder ungenügend beachtet. Dagegen ereignet es sich sehr oft, daß, nachdem ein Auge durch Glaukom verloren gegangen, die Patienten von den Prodromen auf dem zweiten Auge erschreckt werden. Es tritt nun gerade für solche Fälle die Frage auf, ob man den deutlichen Ausbruch glaukomatöser Erkrankung auf dem zweiten Auge abwarten, oder schon während des Prodromalstadiums eingreifen soll. Ich habe lange gezögert, das Letztere zu tun, weil während den Intermissionen das Sehvermögen noch scharf ist, und weil es deshalb zuvor einer vollen Sicherstellung des ganzen Verfahrens bedurfte. Nachdem ich endlich durch die sich häufenden Erfolge immer kühner geworden, habe ich auch etliche Fälle in dem Prodromalstadium operiert, und kann mich mit dem Resultate vollkommen durchaus zufrieden aussprechen. Die Obskurationen traten in keinem der Fälle nach der Iridektomie wieder ein. Ebenso verschwand die Ciliarneurose und die Chromospien; auch periodische Trübung des Humor aqueus, welche in einem Falle schon ziemlich sichtbar die Obskurationen jedesmal begleitete, fand sich nach der Operation nie wieder ein. Die vordere Kammer erschien zuweilen weniger flach als vorher; ob vielleicht auch eine geringe Abnahme der Presbyopie stattfindet, kann ich vor der Hand noch nicht entscheiden. Ich habe drei derartige Operierte, bei denen die Verdunkelung bereits ziemlich häufig eintrat, nun etliche Monate beobachtet, und glaube hieraus die Wahrscheinlichkeit eines dauernden Erfolges erschließen zu [496] dürfen. Die Sehschärfe wird bekanntlich durch die Anlegung eines mäßig breiten Kolombs ebensowenig als die Akkommodation beeinträchtigt, und wenn wirklich minime Unterschiede in letzteren

Beziehungen hervorgehen sollten, so würden diese doch gegen die Sicherstellung vor einer vollständigen Erblindung außer Betracht fallen. — Natürlich hat eine so frühzeitige Anwendung der Iridektomie ihre vernünftige Grenze. Beschränken sich die Prodromalzeichen z. B. auf schmerzhafte Empfindungen in Stirn und Schläfe und auf Regenbogensehen, ohne irgend welche Verfinsternng, und kehren diese Beschwerden in Intervallen von mehreren Monaten wieder, zeigt übrigens das Auge nicht das geringste Krankhafte, so würde ich einen operativen Eingriff begreiflicherweise nicht anraten, da dieser Zustand sich viele Jahre lang erhalten kann und da die Patienten selbst zum großen Teil darin noch keine Gefahr erblicken. Ein Temporisieren unter ähnlichen Verhältnissen oder die Anwendung geeigneter innerer Mittel stiftet auch nicht den mindesten Nachteil und dürfen wir schließlich nicht vergessen, daß eine Operation, wenn sie selbst so gefahrlos ist, wie die Iridektomie, durch Konkurrenz von Zufälligkeiten, Unfolgsamkeit der Kranken usw. ausnahmsweise die Gelegenheitsursache schlimmer Folgen werden kann. Ich pflege meinen Patienten, welche auf dem einen Auge glaukomatös erblindet und auf dem zweiten bedroht sind, anzuempfehlen, sich sofort zur Operation einzufinden, wenn die Prodromalsymptome auf dem zweiten Auge deutlicher hervortreten und namentlich von stärkerer Obskuration begleitet werden. Bis zu einem heftigeren entzündlichen Anfall soll man sicher nicht warten lassen; denn wenn wir auch (sub 2) erweisen werden, daß die Iridektomie während des akuten Stadiums in der Regel noch vollkommene Wiederherstellung bringt, so ist der Transport der Kranken [497] dann mißlicher, die Operation selbst schmerzhafter, erfordert größere Vorsicht in der Ausübung und Nachbehandlung; es kommen massenhaftere Netzhautekchymosen, weshalb auch die Restitution des Sehvermögens langsamer geht, es bleiben Veränderungen der Iris, Immobilität der Pupille, Akkommodationsparese gewöhnlich zurück und endlich ist die Grenze nicht mehr so scharf zu ziehen, jenseits derer vielleicht die Hilfe nur noch unvollständig ausfällt. Es ist ferner nicht zu übersehen, daß das Prodromalstadium nicht immer in die akute Form, sondern durch kontinuierliche Verlängerungen der Exazerbationen auch in chronische Form übergeht, und daß das Übel dann einen entzündlichen Charakter entweder gar nicht oder erst zu einer Zeit annimmt, wo wichtige Folge-

erscheinungen einer vollkommenen Wiederherstellung entgegentreten.

Die Ausführung der Iridektomie im Prodromalstadium gibt jedenfalls die relativ günstige Prognose; Netzhautekchymosen zeigen sich zwar hier auch zuweilen nach der Operation, jedoch wie erwähnt in weit geringerer Ausdehnung, niemals treten (selbst ohne Druckverband) größere Blutungen in den Humor aqueus oder das Corpus vitreum ein.

Hätte die Iridektomie nur dies eine Verdienst, nach glaukomatöser Erblindung eines Auges das zweite, bedrohte zu erhalten, so glaube ich, müßte die Wissenschaft der Operation sehr dankbar sein, denn es hatten doch wirklich diese Fälle für einen teilnehmenden Praktiker ein äußerst niederschlagendes Gepräge, in welchen man gegen das Verhängnis der Erblindung vollkommen ohnmächtig war. Zu bedauern bleibt es freilich, daß diese allerglücklichste Applikation der Iridektomie sich auf den geringeren Teil der Glaukomatösen beschränkt, da in manchen Fällen gar kein Prodromalstadium existiert und in sehr vielen die Patienten [498] erst während späterer Stadien augenärztliche Hilfe requirieren.

Es folgt nun eine ausführliche Krankengeschichte, einen 71jährigen Mann, Wilhelm Höffler, betreffend, die das oben ausgeführte erläutert.

Am rechten Auge akutes Glaukom in einem bereits weit vorgeschrittenen Stadium (s. Beobachtung 9, S. 28). Am linken Auge periodische Obskurationen mit Regenbogen um die Kerzenflamme. Während der Anfälle, die sich mehr und mehr häuften, sank das Sehvermögen bis auf mühsames Erkennen größerer Druckschrift und zeigten sich auch die objektiven Symptome des akuten Glaukoms. Nach der Iridektomie vollständige und, wie es scheint, dauernde Heilung.

[500] Auch nach sehr lange dauerndem Prodromalstadium gab die Iridektomie denselben Erfolg. In dieser Beziehung erwähne ich eine Patientin, welche schon vor beinahe 2 Jahren in meiner Behandlung war, das eine Auge an abgelaufenem Glaukom erblindet, das zweite im Prodromalstadium. Da zu jener Zeit die periodischen Obskurationen immer häufiger und intensiver kamen, und ich keine Mittel gegen den glaukomatösen Prozeß kannte, so stellte ich eine prognosis pessima und sandte die auswärtige Patientin heimwärts. Bei eben dieser Patientin wurde vor $^3/_4$ Jahren von meinem Assistenzarzte, Dr. Alfred Gräfe, eine Iridektomie mit vortrefflichem Erfolg verrichtet. Die Obskurationen waren in der Zwischenzeit intensiver ge-

worden, hatten aber immer noch ziemlich freie Intervalle zwischen sich gelassen.

[501] 2. Die Iridektomie in der akuten Periode des inflammatorischen Glaukoms.

Meine Erfahrungen sind in dieser Beziehung weit ausgedehnter, als für das Prodromalstadium. Es wurden über 20 Augen kurz nach dem Ausbruch der ersten heftigen Entzündung operiert. Bei einigen bestand sogar ein so hoher Entzündungsgrad, daß ein operativer Eingriff von vornherein mißlich schien; es war heftigste Ciliarneurose, starke Chemosis, Tränen, Lichtscheu, kurz das Bild der exquisitesten arthritischen Ophthalmie vorhanden. Zuerst suchte ich unter solchen Umständen die Symptome durch den antiphlogistischen Apparat, Opiate usw. zu lindern, später aber überzeugte ich mich, daß es am besten sei, trotz alledem die Iridektomie sofort zu verrichten, sofern gerade unter diesen Umständen ein jedes Warten Nachteil bringt und in der Operation selbst die sicherste Hilfe gegen die Entzündung liegt. Es zeigte sich, daß nach der Operation nicht allein die Reizsymptome ohne Beihilfe anderer Mittel wichen, sondern es trat übereinstimmend in allen Fällen sehr rasch eine Klärung der brechenden Medien ein, so daß schon 6 bis 7 Tage nach der Operation der Augenhintergrund gut mit dem Ophthalmoskop zu untersuchen war. Diese Möglichkeit eben war es, welche uns die Mittel an die Hand gab, verschiedene nosologische Ergebnisse über den Prozeß zu gewinnen. Letztere sind bereits im Verlauf unserer früheren Mitteilungen erwähnt, doch scheue ich mich nicht, dieselben hier, an dem zugehörigen Platze, noch einmal kurz zu wiederholen.

a) Der Sehnerv ist nach dem ersten Entzündungsschube vollkommen normal, es fehlt jede Spur von Exkavation oder Gefäßverschiebung — immer in der Voraussetzung, daß nicht etwa chronisches Glaukom vorausging, sondern daß die Krankheit am gesunden Auge oder [502] nach einem wirklich intermittierenden Prodromalstadium auftrat.

b) Dasselbe gilt von dem Arterienpuls.

c) Die rundfleckigen Ekchymosierungen der Netzhaut werden allerdings konstant wahrgenommen; allein es ist außer Zweifel, daß deren größter Teil sich nach der Operation bildete.

d) Bei sehr genauer Beobachtung, besonders der Äquatorialteile, bemerkt man häufig Chorioidalekchymosen. Diese verschwinden jedoch äußerst rasch, und es ist deshalb noch nicht ausgemacht, ob deren inkonstantes Erscheinen in der Krankheit oder lediglich in der Beobachtungszeit liegt. Jedenfalls sind sie nicht durchaus als Produkt der Operation anzusehen, da ich Gelegenheit hatte, sie mehrmals vor derselben nachzuweisen.

Das Sehvermögen nahm in der Regel unmittelbar nach der Operation um einiges zu. Diese unmittelbare Zunahme entsprach, wie nach der Parazentese, dem Abflusse des getrübten Kammerwassers. Der Grad derselben ist jedoch unbeträchtlich, wenn man sie mit der später erfolgenden sukzessiven Besserung des Sehvermögens vergleicht. Letztere läßt sich ebenfalls nur zum geringen Teil aus der Klärung der Augenflüssigkeiten ableiten, sie beruht meines Erachtens auf der Wiederaufnahme der Netzhautfunktionen, welche bis dahin (durch den intraokularen Druck) gehindert waren.

Es ist leicht, die Anschauung, daß die Wiederherstellung lediglich von der Klärung der brechenden Medien abhängig sei, zu widerlegen. Ich verweise z. B. an den Fall des Gause (Beobachtung 2); in demselben war vor der Operation jede qualitative Lichtempfindung aufgehoben, und doch sah man mit dem Augenspiegel noch einigermaßen die Konturen des Sehnerven. Dementsprechend hätte Patient auch noch größere Objekte erkennen müssen. 5 Tage nach der Operation war [503] ziemlich viel Blut in der vorderen Kammer, so daß bei der Augenspiegeluntersuchung der Augenhintergrund noch verwischter, als vor der Operation erschien; dennoch konnte Patient wieder Finger auf 3 bis 4 Fuß zählen.

Es existiert überhaupt zwischen der Klärung der brechenden Medien und zwischen der Restitution des Sehaktes durchaus keine direkte Proportion; eine indirekte ist darin begründet, daß die Trübung sicher an vermehrte Ausscheidung von Flüssigkeit und diese wieder an Fortbestehen der Chorioiditis und Zunahme des intraokularen Druckes geknüpft ist. — Der Haupteffekt auf das Sehvermögen ist in 2 bis 3 Wochen erreicht. Die Injektionsphänomene pflegen schon bei weitem eher abgelaufen zu sein. Die Kornea wird in diesen Fällen immer wieder empfindlich, während dies in älteren Fällen nicht mehr gilt, weil sich alsdann wahrscheinlich Texturveränderungen in den zur Hornhaut gehenden Nerven ausgebildet haben, welche

keiner Rückbildung mehr fähig sind. Die Ziliarneurose hört meist unmittelbar nach der Operation auf, nur in wenigen Fällen kamen innerhalb der ersten beiden Tage noch leichte Anwandlungen von Stirnschmerzen vor; in der Regel trat vollkommene Schmerzlosigkeit oder eine leicht drückende Wundempfindung im Auge, von den früheren Beschwerden vollkommen verschieden, ein. Die Iris verhält sich außerordentlich verschieden, und hängt dies offenbar von dem Grade der iritischen Beteiligung ab. Eine vollkommen bewegliche und normale Iris habe ich, nachdem einmal heftige Entzündungen eingetreten waren, kaum gesehen. Häufig tritt eine unvollkommene Mobilität wieder ein, in den meisten Fällen aber bleibt die Pupille vollkommen starr, obwohl nicht in dem Grade der früheren, sondern nur einer mittleren Erweiterung. Zuweilen wurde auch die Pupille (natürlich immer auf das Kolobom die entsprechende Rücksicht genommen) [504] etwas enger, als eine normale Pupille. — Unregelmäßige Form und Verschiebung der Pupille bleiben ebenfalls, selbst wenn keine hinteren Synekchien vorhanden waren, nicht selten zurück. Dieselben sind hier, wie überhaupt beim Glaukom, auf die ungleichmäßige paralytische Beteiligung der Ziliarnerven zu beziehen. Es fragt sich, wenn wir eine Erklärung für das Zurückbleiben des Pupillarleidens suchen, darum, ob der Grund in den Gewebsstörungen der Iris oder vielleicht in rasch eintretenden Veränderungen der Ziliarnerven selbst liegt. Es ist schwer, dies mit Sicherheit zu entscheiden; allein ich neige doch mehr zu der ersteren Annahme, denn es steht im allgemeinen die Pupillaraffektion in annäherndem Verhältnisse zu den zurückbleibenden Texturveränderungen der Iris. Diese erhält in allen heftigen Fällen ihr normales Gepräge nicht wieder, sondern es bleiben jene aschgrauen Entfärbungen, auch einige Undeutlichkeit des Faserwerkes, fleckweise oder in größeren Bereichen, besonders gegen den peripherischen Teil zurück. Es gibt dies noch für alle Zeit ein Zeugnis des glaukomatösen Leidens, welches gerade für die spätere Demonstration der Fälle von Wichtigkeit ist. — Die Prallheit des Bulbus ging vollkommen zur Norm zurück; ja in einigen Fällen schienen die operierten Augen bei der Betastung eine Spur weicher.

Wenn die Restitution des Sehvermögens innerhalb dieses Zeitraumes von 2 bis 3 Wochen am auffälligsten vorwärts gegangen war, so trat doch allemal von dieser Zeit ab noch eine

kontinuierliche Besserung ein, so daß der Sehakt seine eigentliche Feinheit erst nach zirka 6 Wochen wieder erlangte. Diese Besserung war meines Erachtens besonders an die Rückbildung der Netzhautekchymosen gebunden. Die kleineren dieser Ekchymosen bedingten zwar, wenn sie exzentrisch wa[505]ren, keine wesentliche Behinderung, die größeren dagegen verursachten Undeutlichkeit des exzentrischen Sehens an gewissen Stellen des Gesichtsfeldes, Skotome usw. Zuweilen war auch die Gegend der Macula lutea befallen, alsdann blieb die zentrale Sehschärfe natürlich sehr zurück; die Entstehung exzentrischer Fixation hätte in einem derartigen Fall bereits für die Heilung ernste Besorgnisse erregt, wenn nicht der Augenspiegel deren Grund in einer großen zentralen Netzhautekchymose nachgewiesen und die Erfahrung bereits bestanden hätte, daß nach Rückbildung der Netzhautekchymosen die Netzhaut an allen betreffenden Stellen wieder leitungsfähig wird. In längstens 6 bis 8 Wochen sind die letzten Spuren der Netzhautekchymosen verschwunden.

Dies galt für sämtliche Fälle von Glaukom mit Ausnahme eines einzigen (Madame M—l aus Wien), in welchem das Netzhautleiden, nachdem wegen chronischen Glaukoms die Pupillenbildung verrichtet, eine eigentümliche Wendung nahm. Es traten nämlich wiederholentlich neue Netzhautekchymosen auf, obwohl das Äußere des Auges ganz den Wünschen entsprach, und endlich entstanden um die Blutflecke herum weiße Plaques, wie bei Albuminurie. In der Tat ergab auch die Untersuchung des Urins in einer späteren Periode Albumen. — Dieser Fall muß vorläufig von der Betrachtung ausgeschlossen werden und bleibt insofern interessant, als eben die der Iridektomie folgenden Netzhautekchymosen die Gelegenheitsursache für eine, wahrscheinlich mit einem Nierenleiden in Verbindung stehende, Netzhautentartung wurden.

In allen Fällen, in denen die Kranken vor Ablauf von 2 Wochen nach dem Eintritt der Entzündung operiert wurden, trat eine vollständige Wiederherstellung des Sehvermögens ein. Einige dieser Fälle schienen vollkommen verzweifelt, da bereits eine jede Spur qualitativer Lichtempfindung erloschen war. Ich brauche nicht zu sagen, daß ich [506] selbst anfangs diesen Patienten wenig Aussicht eröffnete. Ich unternahm vielmehr bei manchen (siehe Beobachtung 2) die Operation lediglich der heftigen Ziliarneurose wegen, und der Effekt war für beide Teile ein wahrhaft über-

raschender. Erst seit einem halben Jahr wage ich es auch bei gänzlich erloschener Distinktion eine vollkommene Wiederherstellung zu prognostizieren, vorausgesetzt, daß weniger als 2 Wochen seit dem Eintritt der Entzündung verflossen und daß eine leidliche quantitative Lichtempfindung vorhanden ist.

Die anfängliche Befürchtung, daß die Erfolge nicht von Dauer sein möchten, schwand mehr und mehr bei fortgesetzter Beobachtung. Sehr bald traten markante Unterschiede gegen die sonstigen Remissionen des glaukomatösen Prozesses hervor. Das Gesichtsfeld blieb absolut normal. Das exzentrische Sehen behielt seine Deutlichkeit, nachdem es einmal die zukömmliche Höhe erreicht hatte. Nicht die geringsten Prodromalzeichen traten wieder ein. Die Subkonjunktivalgefäße bildeten sich vollkommen zurück; die vordere Kammer wurde nicht mehr beengt und nichts verriet einen abnormen Zustand des Auges, als die Verfärbung der Iris und die Trägheit bzw. Starrheit der Pupille. — Wenn man nun die Befürchtung von Rückfällen für spätere Zeit geltend macht, so kann ich dieselbe durch die bisherige Dauer meiner Beobachtungen allerdings nicht vollkommen abschneiden, aber so viel steht fest, daß eine ähnliche Sistierung des glaukomatösen Prozesses niemals spontan oder nach einem andern Arzneiverfahren eintritt. Eine genaue Beobachtung in den sonstigen, sogenannten Stillständen des inflammatorischen Glaukoms ergibt doch immer wesentlich andere Charaktere, insonderheit bei der funktionellen Prüfung. Ich füge [507] hinzu, daß Viele der Operierten den gefürchteten Schädlichkeiten in dem weitesten Umfange ausgesetzt waren und daß manche derselben jetzt zirka ein Jahr in Beobachtung sind, ohne daß ich in dem Gesagten irgend etwas zu beschränken brauchte. Mag nun die Sache sich schließlich herausstellen, wie sie wolle, so meine ich, daß Fachgenossen, welche den Verlauf des akuten Glaukoms kennen, bereits durch die jetzt vorliegenden Tatsachen zur Nachahmung aufgefordert werden.

Trotz der überraschenden Erfolge der Iridektomie kurz nach dem Eintritt der Entzündung, wird doch eine genaue Durchsicht der Ergebnisse die Richtigkeit des oben zugunsten des Prodromalstadiums Gesagten erweisen. Insonderheit hebe ich noch einmal den Unterschied in der Bedeutung der Operation hervor. Im Prodromalstadium wird auch bei nicht ganz korrekter Verrichtung selten ein Zufall von Belang eintreten. In der akuten Periode kann dagegen, wenn nicht alle Vorsichts-

maßregeln getroffen werden (siehe Beobachtung 9), durch innere Blutungen, exzedierende Netzhautekchymosen usw. der Erfolg vereitelt werden. Möglicherweise wird dies trotz größter Behutsamkeit in vereinzelten Fällen stattfinden, worüber erst eine umfangreiche Statistik entscheiden kann.

Wo haben wir nun, um der Pflicht der Verständigung zu genügen, die Grenze der frischen Fälle gegen die älteren zu ziehen? Begreiflicherweise muß diese Frage zu einer ganz willkürlichen Beantwortung führen, da sich im weiteren Verlaufe der Krankheit keine Abgrenzung mehr findet. Aus prognostischen Rücksichten wäre es am geeignetsten, die Fälle frisch zu nennen, in denen noch keine Beschränkung des Gesichtsfeldes und keine Sehnervenexkavation vorhanden ist. Leider sind diese beiden Merkmale beim akuten Glaukom in der entzündlichen Periode schwer festzustel[508]len, da die Trübung der brechenden Medien eine genaue Beurteilung der Papilla zuweilen unmöglich macht, und da einer Bestimmung des Gesichtsfeldes zuweilen, wenn es sich nur noch um quantitative Perzeption handelt, übergroße Schwierigkeiten entgegentreten. Wir waren deshalb bei unseren Mitteilungen gezwungen, eine beliebige Grenze für die Dauer zu setzen und wiederholen, daß die berührten Fälle einen Spielraum von 14 Tagen seit dem ersten inflammatorischen Ausbruch einhielten. Ich setze hinzu, daß in allen diesen Fällen später keine Sehnervenexkavation hervortrat, und daß ich ein etwa vorübergehendes Sehnervenleiden während der Entzündung nicht annehmen kann, solange noch kein Fall vorliegt, in welchem eine Exkavation nach der Iridektomie nachweisbar geschwunden ist. Auch in dem Falle, in welchem nur quantitative Lichtempfindung vorhanden war (Beobachtung 2), schien sich dieselbe gleichmäßig durch das ganze Gesichtsfeld auszudehnen, ohne daß dies etwa durch Lichtdiffusion zu erklären war. Es scheint somit, daß, wenn wir von einer 14tägigen Dauer sprechen, die beiden obigen Bedingungen stets vorhanden sind. Andererseits werden wir später sehen, daß eben diese Bedingungen sich zum Glück für die Glaukomheilung häufig auch noch auf weit längere Zeiträume vorfinden.

Ein Resultat, welches sich aus den Krankenbeobachtungen ergibt, ist, daß die Iridektomie ohne wesentlichen Einfluß auf das zweite Auge ist. Nicht selten trat kurz darauf der Prozeß auf dem andern Auge auf, obwohl das erste vollkommen

restituiert war (siehe Beobachtung 4 und 6), während in andern Fällen allerdings das zweite Auge bisher frei blieb. Da letzteres jedoch beim spontanen Verlauf oft Jahre hindurch stattfindet, so ist es für einen günstigen Einfluß durchaus nicht erweisend, und das erstere ergibt mit Sicherheit, [509] daß die glaukomatöse Entzündung des zweiten Auges nicht in einer sympathischen Abhängigkeit von der Erkrankung des ersten Auges steht.

Sechs ausführliche Krankheitsberichte, die nun folgen, illustrieren das eben Gesagte. Von denen, auf die im Texte Bezug genommen ist, betrifft Beobachtung 2 einen ca. 50jährigen Mann, der schon 1855 am rechten Auge durch akutes Glaukom erblindet war. Ende des folgenden Jahres wurde das linke Auge ohne Prodromalstadium von einem außerordentlich heftigen Glaukomanfall betroffen mit sofortiger vollständiger Aufhebung des Distinktionsvermögens. Iridektomie nach sieben Tagen. Schwinden der glaukomatösen Erscheinungen, Wiederkehr und allmähliche Besserung des Sehvermögens. 8 Wochen nach der Operation wurde kleine Schrift gelesen und war das Gesichtsfeld vollkommen normal. Dieser Zustand hat sich seitdem dauernd gut gehalten.

Beobachtung 4 bezieht sich auf eine Dame in den fünfziger Jahren, die nach einjährigem Prodromalstadium von einem akuten Glaukom am rechten Auge befallen wurde. Innerhalb weniger Stunden war das Sehvermögen bis auf Wahrnehmung von Hell und Dunkel erloschen. Operation am fünften Tage. Darauf allmähliche Besserung des Sehvermögens. Drei Tage nach der Operation glaukomatöser Anfall auf dem linken Auge. Iridektomie am zweiten Tage. Drei Wochen später konnte die Kranke mit dem linken Auge wieder kleine Druckschrift lesen. Nach sechs Monaten hatte auch das rechte Auge ein fast ebenso gutes Sehvermögen erlangt. Das Gesichtsfeld war beiderseits normal.

Auch bei dem Kranken der Beobachtung 5, einem 70jährigen Arthritiker mit starker Arteriosklerose, brach das akute Glaukom sukzessive auf beiden Augen aus, erst auf dem rechten in mäßigem Grad und $1^1/_2$ Wochen später auf dem linken mit sehr intensiven Erscheinungen und raschem Verlust des Sehvermögens. Iridektomie gleichzeitig an beiden Augen. Links zahlreiche Ekchymosen in der gesamten Ausdehnung der Netzhaut. Schließlich an beiden Augen vollständige Heilung, die trotz schwerer Gemütsaffekte angehalten hatte.

Beobachtung 6 betrifft eine 46jährige Frau, deren linkes Auge bereits glaukomatös erblindet, aber noch von andauernden Reizerscheinungen heimgesucht war, und deren rechtes Auge seit sechs Jahren im Prodromalstadium des Glaukoms sich befand. Iridektomie am linken Auge führte zu dauernder Beruhigung. Rechts Steigerung der Anfälle und Abnahme des Sehvermögens. Die Iridektomie an diesem Auge stellte das Sehvermögen wieder vollständig her. Die Heilung hatte seit acht Monaten angehalten.

Bei Beobachtung 7 handelte es sich um eine etwa 60 Jahre alte Dame mit akutem Glaukom an einem früher von Katarakt befallenen Auge. Iridektomie am neunten Tage. Entschiedene Besserung, und nach Extraktion des Stars drei Monate nach der Iridektomie Wiederherstellung des Sehvermögens.

[526]

3. Die Iridektomie in der späteren Periode des akuten Glaukoms.

Wenn die Heilwirkung der Iridektomie am glänzendsten in frischen Fällen ist, so verliert sie ihre Bedeutung doch keineswegs mit dem längern Bestande der Erkrankung. Obwohl meine Beobachtungen für diese Gruppe noch zahlreicher als für die vorige sind, so ist bei der Verschiedenartigkeit der Erfolge doch die Sache ihrer Erledigung weniger nahe gerückt und eine noch weit größere Ausbreitung des Studiums für die Zukunft nötig. Folgendes möchte ich vorläufig als Ergebnis meiner Versuche hinstellen.

a) Eine mehrwöchige, ja mehrmonatige Dauer, vom Eintritt der ersten glaukomatösen Entzündung an gerechnet, schließt eine vollkommene Wiederherstellung nicht unbedingt aus, sondern es hängt dies von der Individualität der Fälle ab. Zuweilen sind die ersten Entzündungen zwar ihrer Heftigkeit nach intensiv, aber doch insofern gutartiger Natur, als in den darauffolgenden Remissionen trotz einiger Iridoplegie und Ent[527]färbung der Iris lange Zeit hindurch ein beinahe normales Sehvermögen mit normalem Gesichtsfelde und unveränderter Papilla optici zurückbleibt; es sind dies wiederum die Fälle, in denen das eigentliche Debüt der Krankheit von dem Prodromalstadium nicht scharf abzugrenzen ist, weil sich die ersten Entzündungsanfälle durch allmähliche Steigerung der prodromalen Obskurationsanfälle entwickeln. In eben diesen Fällen kann die Iridektomie selbst noch viele Monate nach dem Ausbruch vollkommene Wiederherstellung herbeiführen, und es darf hierauf gerechnet werden, wenn in der dem letzten Anfall vorhergehenden Remission Gesichtsfeld und Papilla optici normal waren; die zentrale Sehschärfe konnte hierbei schon bedeutend geschwächt sein (siehe z. B. Beobachtung 8). Die Heilungen scheinen hier auch, wie in der ersten Periode, vollkommen dauerhaft zu sein. In bösartigeren Fällen können schon etliche Wochen nach dem ersten Anfalle die Verhältnisse wesentlich ungünstiger sein, ja es kommen foudroyante Fälle vor, in denen die Distinktionsfähigkeit sofort für immer erlischt und in denen eine Hilfe schon nach wenigen Wochen verspätet ist.

b) Eine wesentlich andere Richtung bekommt die Prognose, sowie das Gesichtsfeld eingeengt ist. Am relativ günstigsten ist noch eine mäßige konzentrische Einengung, welche jedoch weit seltener vorkommt als eine vorwaltend von einer Seite ausgehende. Die letztere trübt die Prognose um so mehr, als sie sich der Mittellinie nähert. — Gleich wichtig ist das Verhalten der Papilla. In den Fällen, wo bei einer hochgradigen Beschränkung des Gesichtsfeldes die Papilla noch sehr wenig exkaviert war, trat freilich keine Herstellung, aber doch immer eine bedeutende Besserung ein. Diese bezog sich besonders auf die Sehschärfe, jedoch meist auch auf das Gesichtsfeld, [528] welches zuweilen (siehe Beobachtung 9) die vierfache Ausdehnung erreichte. Solche Besserungen blieben in der Regel auf ihrer Höhe. Tritt dagegen zu einer hochgradigen Gesichtsfeldbeschränkung ausgeprägte Sehnervenexkavation — und dies ist leider der gewöhnlichste Fall —, so kann ich vor voreilig gefaßten Hoffnungen nicht genug warnen. Es scheint von unberechenbaren Zufälligkeiten in dem einmal eingeleiteten Sehnervenleiden abzuhängen, ob sich dasselbe nach aufgehobener Ursache substantiell weiter entwickelt oder nicht. Der nächste Effekt der Operation schien auch hier in den meisten Fällen günstig, in einer großen Quote derselben trat nicht bloß Besserung der zentralen Sehschärfe, sondern auch Erweiterung des Gesichtsfeldes ein, aber nur in einzelnen Fällen schien diese Besserung von Bestand zu sein, in den andern nahm die Sehkraft später wieder ab. Es ist eine lange Zeit der Beobachtung nötig, um hier über die Endresultate zu entscheiden, so viel aber läßt sich schon heute sagen, daß die Erfolge bei einmal eingeleiteter Sehnervenexkavation äußerst verschieden ausfallen und temporäre Erfolge oft völlig wieder verschwinden. Trotzdem bleiben einige Fälle sehr ermutigend und es muß eingeräumt werden, daß die Iridektomie selbst unter diesen Umständen mehr leistet als alle sonstigen Mittel, sei es auch häufig nur um die Erblindung zu verzögern. — Ist das Gesichtsfeld bereits stark exzentrisch, so darf nie mehr auf eine bedeutende Besserung gerechnet werden, ein Ausspruch, der mehr für das spätere Stadium des akuten Glaukoms als für das chronische Glaukom gilt (siehe Beobachtung 13). Ein Stillstand rasch progressiver Formen wurde auch dann zuweilen erreicht, ich vermute jedoch, daß derselbe stets nur temporär ist. In keinem Falle, wo die quantitative Lichtempfindung

erloschen war, trat irgend eine Spur von Distinktionsvermögen ein.

[529] c) Prallheit des Bulbus, Iridoplegie, Hornhautanästhesie und Abflachung der vorderen Kammer sind, ceteris paribus, günstig, sofern sie beweisen, daß die Herabsetzung des Sehvermögens noch zum Teil direkt von der Druckzunahme herzuleiten ist, auf welche die Iridektomie ihren günstigen Einfluß nicht versagt. Dasselbe gilt ungefähr von der Trübung des Humor aqueus und Corpus vitreum. Fällt dieselbe auch für die Erblindung als untergeordneter Faktor in die Wagschale, so ist sie doch Zeuge eines noch floriden Ausscheidungsprozesses und als solche prognostisch günstig.

d) Halten die bei veraltetem Leiden durch Iridektomie erreichten Besserungen nicht vor, so erfolgt die spätere Abnahme des Sehvermögens nicht unter den Erscheinungen einer neuen glaukomatösen Chorioiditis, weshalb wir auch von einer Rekrudeszenz des ursprünglichen Leidens nicht reden dürfen. Es stellt sich vielmehr alsdann das Bild einer progressiven Amaurose mit Einengung des Gesichtsfeldes heraus; die Substanz des Sehnerven wird weißer und undurchsichtiger, die Arteria centralis enger, auch die Sehnervenexkavation scheint in einzelnen Fällen zuzunehmen.[1]) Da weder Verän[530]derungen in

1) Von einer wirklichen Zunahme der Exkavation nach verrichteter Iridektomie besitze ich unter meinen sämtlichen Fällen nur zwei Beispiele. — Es könnte in diesem Ergebnis vielleicht ein Gegengrund gegen die aufgestellte Theorie von der Entstehung der Sehnervenexkavation gesehen werden; man könnte sagen, daß, wenn die Sehnervenexkavation wirklich durch den intraokularen Druck herbeigeführt wird, die Normalisierung des letzteren auch zuweilen eine Restitution der Sehnervenform herbeiführen und jedenfalls einer Zunahme der Exkavation vorbeugen müsse. Allerdings wäre es noch schlagender für die Richtigkeit unserer Ansichten, wenn nach der Iridektomie mit den übrigen Drucksymptomen auch die Sehnervenexkavation wieder verschwände, wovon ich mich bisher leider in keinem Falle überzeugen konnte; auf der andern Seite ist das Zurückgehen der Sehnervenpapille von der einmal erlangten Form weder aus physikalischen noch aus anatomischen Betrachtungen mit Notwendigkeit zu deduzieren, ja es kann die in einzelnen Fällen vorkommende Zunahme der Sehnervenexkavation, nach Verminderung des Drucks, die Theorie ebensowenig umstürzen, als ein Fall von partieller Kerectasie oder Staphyloma partiale, welcher trotz Iridektomie sich verschlimmert, die Beteiligung des intraokularen Drucks bei der Pathogenese dieser Übel widerlegt. Es läßt sich sehr wohl denken, daß, wenn einmal die Substanz und Resistenz des Sehnerven in einer gewissen Weise verändert ist, alsdann auch ein normal starker Druck der Augenflüssigkeiten relativ zu groß ist.

den inneren Membranen und Trübungen der brechenden Medien, noch solche Symptome, welche für Druckzunahme sprechen, sich hinzugesellen, so ist jedenfalls die substantielle Fortentwicklung des Sehnervenleidens als Grund der Erblindung anzunehmen.

Das Gesagte erlitt in einem einzigen Falle eine Ausnahme, in welchem die spätere Verschlechterung doch wieder unter Symptomen innerer Druckvermehrung zustande kam. — Dieser Fall betraf Mad. Sack aus Wien, eine Dame in den Vierzigern, deren Augen schon seit etlichen Monaten vom Glaucoma ergriffen waren. Beiderseits erschien der Sehnerv erheblich exkaviert, links existierte nur noch ein exzentrisches Gesichtsfeld, rechts war das Gesichtsfeld etwas beengt, jedoch noch zentrale Fixation und mittleres Sehvermögen vorhanden; die Symptome der Druckzunahme waren hochgradig und zeigten sich schon dadurch sehr hartnäckig, daß links ein durch Iridektomie angelegtes Kolobom behufs des unmittelbaren Erfolges noch durch einen zweiten Eingriff vergrößert werden mußte. Anfangs schien ein Verlauf, wie in den übrigen Fällen, eingeleitet, nach 6 Wochen aber traten die subkonjunktivalen Venen mehr hervor, der Bulbus wurde praller, die Kornea unempfindlicher, die Pupille größer, die Netzhautvenen breiter, geschlängelt, die Exkavation markierter, das Sehvermögen schwächer, Gesichtsfeld enger, und stellte sich so wieder das Bild eines chronischen Glaukoms heraus. Ich urgiere, daß dies unter allen der einzige Fall ist, wo die Verschlechterung von einer wirklichen Rekrudeszenz des glaukomatösen Prozesses abhing und habe Gründe, zu glauben, daß hier eine noch umfangreichere Exzision der Iris bessern Erfolg gehabt hätte.

[531] e) In allen Fällen selbst abgelaufener glaukomatöser Erblindung behält die Iridektomie den Vorteil, etwa bestehende Entzündungsprozesse und Ziliarneurose zu beseitigen. Wer die Qualen kennt, welche diese erblindeten Augen zuweilen noch lange Jahre hindurch den Patienten bereiten, wird auch noch diese Wirkung der Iridektomie als höchst willkommen begrüßen; sie macht es überflüssig, derlei Patienten mit häufigen Blutentleerungen und narkotischen Mitteln zu traktieren, welche früher trotz aller Gegenrede des Allgemeinbefindens, des Alters usw. oft unvermeidlich waren. Es ist endlich bekannt, daß im spätern Verlaufe des glaukomatösen Prozesses durch die Anästhesie der Kornea zuweilen eigentümliche Erweichungen und

Ulzerationen der letzteren bedingt werden. Die Iridektomie kann auch in dieser Richtung günstig wirken, teils indem die Leitung in den Hornhautnerven wiederhergestellt wird, teils indem die Abnahme des intraokularen Druckes überhaupt bei Hornhautinfiltrationen von Vorteil zu sein scheint.

Hier folgen zwei ausführlich mitgeteilte Beobachtungen, auf die im Text verwiesen wird.

Beobachtung 8 bezieht sich auf einen 61 jährigen Arbeiter, bei dem nach einem $1^1/_2$ Jahr dauernden Prodromalstadium ein akutes Glaukom ausgebrochen war, das bereits $2^1/_2$ Monate bestand. Durch die Iridektomie wurde die Wiederherstellung einer recht befriedigenden Sehschärfe erzielt. Wenige Wochen nach der Operation kam es zum Ausbruch eines akuten Glaukoms auf dem zweiten Auge. Hier vollständige Heilung durch die Iridektomie.

Die Beobachtung 9 betrifft den bereits früher (Beobachtung 1, S. 16) erwähnten Wilh. Höffler, bei dem am rechten Auge nach einem ein halbes Jahr dauernden Vorläuferstadium ein akutes Glaukom aufgetreten war. Es bestand nur noch ein geringer Rest von Distinktionsvermögen, hochgradige Gesichtsfeldeinengung, exzentrische Fixation. Nach der Iridektomie Rückbildung der Drucksymptome mit allmählicher Erweiterung des Gesichtsfeldes und Wiederherstellung zentraler Fixation. Vier Monate später geringe Abnahme der zentralen Sehschärfe ohne Veränderung im Gesichtsfelde. Die Beobachtung war daher noch nicht ganz abgeschlossen.

[536]

4. Die Iridektomie beim chronischen Glaukom.

Obwohl ich gerade in Fällen aus dieser Gruppe die Iridektomie am frühesten in Anwendung gebracht, so bin ich doch zurzeit noch außerstande, über deren definitive Erfolge ein irgendwie umschriebenes Urteil zu fällen. Da ich unter meinen Beobachtungen solche finde, in denen bedeutende Besserung der Operation folgte, sich während eines Zeitraums von 3 Monaten auf derselben Höhe erhielt, um dann wieder einer Verschlimmerung Platz zu machen (siehe Beob. 10), [537] so bin ich begreiflicherweise zu der äußersten Vorsicht in betreff der Annahme dauernder Heilwirkungen aufgefordert. Nur so viel kann ich ohne Zagen als Ergebnis der bisherigen Versuche hinstellen, daß die Iridektomie auch bei dem chronischen Glaukom einen temporär günstigen Effekt ausübt, dessen Grad und Dauer von den individuellen Umständen abhängt. Da diese therapeutische Einwirkung der Operation jedenfalls alle Heilwirkungen übertrifft, welche wir durch anderweitige Kur-

methoden erzielen, so liegt uns die Pflicht einer Fortsetzung und Vervielfältigung der Beobachtungen ob, und hoffen wir, daß gewissenhafte Fachgenossen von recht vielen Seiten her dieses Bestreben unterstützen werden.

Im allgemeinen scheint die Prognose hier von denselben Faktoren bedingt zu werden, wie bei dem akuten Glaukom in der späteren Periode. Gesichtsfeldbeschränkung und Sehnervenexkavation trüben die Prognose, heben jedoch die Hoffnung auf einen günstigen Einfluß bzw. auf Sistierung bis dahin progressiver Übel nicht unbedingt auf; ja es geht sogar aus meinen Fällen hervor, daß hochgradige Gesichtsfeldbeschränkung beim chronischen Glaukom die Aussichten weniger abschneidet als beim akuten, so daß man selbst bei stark exzentrischem und schlitzförmigem Gesichtsfeld bedeutende Besserungen zu konstatieren Gelgenheit hat (siehe z. B. Beob. 13). Ungünstig für vollkommene Heilung ist im allgemeinen, daß beim chronischen Glaukom verhältnismäßig frühzeitig Sehnervenexkavation sich entwickelt. Es kommt deshalb auf eine recht zeitige Diagnose des Übels wesentlich an. Diese liegt nicht so offen, wie beim akuten Glaukom, wo sie sich durch den ersten entzündlichen Anfall mit Iridoplegie ergibt, während hier die äußeren Symptome sich oft lange Zeit hindurch auf eine ganz leichte Trübung des Humor [538] aqueus, Trägheit der Pupille, einige Abflachung der vorderen Kammer beschränken und doch bereits in dieser Periode das Sehnervenleiden entsteht. Je mehr zur Zeit der Operation die Symptome der Druckvermehrung ausgeprägt sind, desto mehr darf ceteris paribus von der Iridektomie erwartet werden. Die Dauer des Übels möge in keiner Weise abschrecken, da ich nach vieljährigem Bestand zuweilen noch bedeutende Besserungen eintreten sah, welche bis zur Zeit, wo ich dies schreibe, fortgedauert haben. Das Aussehen des Auges verliert auch hier seinen glaukomatösen Habitus; die brechenden Medien wurden stets wieder klar, der Bulbus von normaler Resistenz, etwa vorhandene Ziliarneurose hörte auf, Netzhautekchymosen zeigten sich in der Regel, jedoch in geringerem Umfang als beim akuten Glaukom, die Texturveränderungen in der Iris waren durchschnittlich geringer als dort, die Pupille wurde enger und erhielt häufiger als dort eine mittlere Beweglichkeit wieder, was zum größten Teil auf die geringere iritische Beteiligung zu beziehen ist. Einmal ausgeprägte Sehnervenexkavation verschwand nicht wieder.

Hier schließen sich vier genaue, lehrreiche Krankengeschichten an. Beobachtung 10, auf die im Text Bezug genommen wird, betrifft eine 57jährige Frau mit einem seit mehreren Jahren bestehenden chronischen Glaukom. Hochgradige Sehnervenexkavation, Einengung des Gesichtsfeldes und stark reduziertes Sehvermögen. Kurz nach der Iridektomie bedeutende Besserung der Sehkraft und Erweiterung des Gesichtsfeldes. Drei Monate später wieder Verschlimmerung ohne glaukomatöse Zeichen. Nach vier Wochen jedoch Stillstand, und neun Monate nach der Operation ein Zustand, der immerhin bedeutend besser ist, als vor dieser.

Bei einer 50jährigen Frau, die Gegenstand der Beobachtung 11 war, war das linke Auge bereits seit mehreren Jahren an akutem Glaukom völlig erblindet, und am rechten Auge hatte sich unter dem Bilde des chronischen Glaukoms das Sehvermögen so weit vermindert, daß Finger nur noch mühsam gezählt wurden und das Gesichtsfeld einen ganz engen Schlitz darstellte. Sehnervenexkavation mittleren Grades. Nach der Iridektomie Rückbildung der glaukomatösen Erscheinungen, geringe Erweiterung des Gesichtsfeldes, mäßige Zunahme der Sehschärfe und Bestand dieser Besserung seit neun Monaten.

Beobachtung 12. 58 Jahre alter Mann. Rechtes Auge durch ein vor sieben Jahren ausgebrochenes chronisches Glaukom vollständig erblindet. Links seit vier Jahren chronisches Glaukom mit allmählicher Herabsetzung der Sehschärfe und erheblicher Einengung des Gesichtsfeldes. In letzter Zeit rasche Progression des Übels. Nach der Iridektomie Aufhören der periodischen Verschlimmerungen und Erhaltung des bestehenden Sehvermögens und Gesichtsfeldes.

Beobachtung 13 lehrt, daß bei einem chronischen Glaukom von mehr als einjähriger Dauer mit Aufhebung der zentralen Fixation und nur mehr schlitzförmigem temporalen Gesichtsfelde und tiefer Sehnervenaushöhlung die Iridektomie mit Rückbildung des glaukomatösen Habitus zwar keine Wiederkehr zentraler Fixation, aber immerhin eine bedeutende Erweiterung des Gesichtsfeldes herbeizuführen vermochte.

[546]

5. Die Iridektomie bei Amaurose mit Sehnervenexkavation.

Da wir den hierher gehörigen Fällen eine andere Bedeutung als dem Glaukom gegeben, so mag es sonderbar erscheinen, daß wir auch hier die Iridektomie erprobt haben. Zwei Gründe waren es, welche uns hierzu bestimmten. Zunächst glaubten wir gerade in dem Vergleich der Heilwirkungen für die Richtigkeit oder Unrichtigkeit unserer nosologischen Ansichten Argumente zu finden, sodann widersprach selbst die Ansicht von einem substantiellen Sehnervenleiden einer gewissen Einwirkung der Iridektomie nicht. Freilich konnte [547] ein so auffälliger, direkter Nutzen, wie z. B. bei akutem Glaukom

unmöglich von einem druckvermindernden Verfahren bei einer primitiven Erkrankung des Opticus erwartet werden, aber es ist der Sehnerv stets dem Druck der Contenta bulbi ausgesetzt, dieser Druck könnte möglicherweise durch Beschränkung des Stoffwechsels oder auf irgend eine uns unbekannte Weise sich bei der Entwicklung eines Sehnervenleidens beteiligen, den Stillstand progressiver Übel verhindern usw. Verminderung des Drucks unter das normale Quantum könnte dann vielleicht günstig sein. Man denke sich, um im Kreise dieser Voraussetzungen zu bleiben, die Substanz des Sehnerven durch irgend einen innern Prozeß gelockert, so wird die Papilla dem normalen Druck in anomaler Weise nachgeben und wenn der ursprüngliche Prozeß seinem Wesen nach einer Heilung fähig ist, so könnte dann doch die ektatische Form der Papille mit den mechanischen und trophischen Störungen, welche sich daran knüpfen, die Wiederaufnahme der Funktion verhindern.

Solche, zurzeit bedeutend über die Tatsachen hinausgehenden Hypothesen würde ich sicher unerwähnt lassen, allein Versuche werden durch Hypothesen hervorgerufen, und ich wollte lediglich die Beweggründe zu meinen Versuchen bei primitiver Sehnervenexkavation angeben. — Ich kann die Resultate dieser Versuche dahin zusammenfassen, daß ich eine eigentliche Heilwirkung der Iridektomie bei Amaurose mit Sehnervenexkavation niemals beobachtet habe, niemals sah ich Besserungen der Sehschärfe oder Erweiterungen des Gesichtsfeldes, welche außerhalb der Grenzen der sonstigen Schwankungen und der Beobachtungsfehler lagen. Wenn wir bei einem noch sehr dunkeln Kapitel der Krankheitslehre die aus der Therapie uns zugehenden Gesichtspunkte nicht unbeachtet lassen wollen, so wür[548]den demnach die mitgeteilten Ergebnisse ebenfalls praktisch für eine Abscheidung dieser Krankheitsgruppe von dem Glaukom stimmen.

Eine andere Frage ist die, ob Fälle von progressiver Amaurose mit Sehnervenexkavation durch die Iridektomie zuweilen einen Stillstand erfahren, indem eine Verringerung des intraokularen Druckes die spontane oder medikamentöse Sistierung des Sehnervenleidens ermöglicht. In dieser Beziehung setze ich noch immer meine Versuche fort, werde aber schwerlich vor Ablauf einiger Jahre eine Überzeugung gewinnen, da auch die spontanen Veränderungen bei Amaurose mit Sehnerven-

exkavation so langsam sind, daß man sie oft in Zeiträumen von 3 bis 6 Monaten kaum nachweisen kann, da ferner selbst ein wirklicher Stillstand solcher Fälle bei andern Kurmethoden zuweilen einzutreten scheint. Obwohl letzteres freilich ohne alle prognostische Bestimmbarkeit stattfindet, so begründet es doch auch einen Unterschied gegen den stets progressiven, wenn auch häufig schubweise oder lent progressiven glaukomatösen Prozeß. — Demnach würde auch die Mitteilung von Krankheitsgeschichten aus dieser Gruppe unzweckmäßig sein.

Über den operativen Eingriff selbst habe ich nur wenige Worte beizufügen. Es handelt sich um die Ausschneidung eines Irisstücks durch dieselbe Encheirese, wie sie sonst zur Anlegung einer künstlichen Pupille mittels Iridektomie gebräuchlich ist. Folgende Spezialrücksichten sind zu beobachten:

1. Die Wunden müssen so exzentrisch wie möglich angelegt werden, so daß die äußere Wunde ungefähr $^1/_2'''$ weit in die Sklera und die innere Wunde gerade an die Grenze der Kornea und Sklera fällt. Auf [549] diese Weise ist es möglich, die Iris genau bis zu ihrer Ziliarinsertion herauszunehmen, und es scheint, daß dies zum Erfolge nötig ist, jedenfalls denselben versichert. Da überdem wegen der begleitenden Mydriasis die Iris nur ein schmales Bereich einnimmt, so wird ein jedes Abweichen der innern Wunde von der Korneaperipherie die Masse des exzidierten Stückes um eine erhebliche Quote beschränken.

2. Das exzidierte Stück muß möglichst groß sein, weshalb man sich einer breiten Lanze bedienen oder eine gewöhnliche ziemlich weit vorstoßen muß. Es unterscheidet sich hierin diese Operation von einer Pupillenbildung, z. B. bei Leucoma adhaerens, wo man bekanntlich Exzisionen von mittlerem Umfang aus optischen Gründen den zu massenhaften vorzieht. Je intensiver der Prozeß, je ausgeprägter die Druckzunahme ist, desto umfangreicher rate ich die Exzision auszuführen. — Was die Operationsstelle anbetrifft, so ist dieselbe hier begreiflicherweise ziemlich gleichgültig. Ich pflege die Exzision nach innen zu verrichten; will man in kosmetischer Rücksicht besonders skrupulös sein, was des Alters der Patienten halber meist unnötig ist, so kann man die Exzision nach oben machen, obgleich ich wirklich die Entstellung durch ein nach innen angebrachtes Kolobom nicht erheblich und bei dunkeln Augen

durchaus unmerklich finde. Die Exzision nach oben ist überdem unbequem und erfordert eine größere Rotation des Bulbus mit dem Ophthalmostaten, welche bei dem Bestehen heftiger Entzündung leicht etwas Gewaltsames bekommt.

3. Das Kammerwasser muß sehr behutsam entleert werden, weil ein zu plötzlicher Nachlaß des Drucks (bei dem bestehenden Prozeß) umfangreiche Blutungen sowohl in die innern Membranen, als in die Höhlen des Auges verursachen kann. Ein Faktor strebt frei[550]lich solchen Blutergüssen im Vergleich zur gewöhnlichen Iridochoroiditis mit Atrophia bulbi entgegen, nämlich der relativ höhere Druck, selbst nach Entleerung des Kammerwassers. In der Tat kommt es auch bei Glaukom selten zu so massenhaften und der Aufsaugung trotzenden Ansammlungen, wie in den erwähnten Fällen. Auf der andern Seite aber liegt in der Natur des Übels selbst eine große Disposition zu Gefäßberstungen, ob durch direkte Beteiligung der Gefäßwandungen oder lediglich durch die vorausgehende venöse Strangulation, lasse ich dahingestellt. Ich habe das Zustandekommen von Netzhautekchymosen vielfach erwähnt und schon dies muß zur Vorsicht auffordern. Bereits während des Abfließens des Kammerwassers pflege ich mit dem Finger einen gelinden Druck auf den Bulbus auszuüben und kurz nach der Operation einen Kompressivverband anzulegen, der in den nächsten Stunden vorsichtig gelockert wird.[1])

Eine anderweitige auf die Operation bezügliche Nachbehandlung fand ich nicht für nötig. Selbst da, wo der Eingriff zur Zeit der heftigsten Entzündung unternommen wurde, gingen die Entzündungszeichen spontan zurück; ausnahmsweise mag jedoch unter solchen Umständen ein antiphlogistisches Verfahren angezeigt sein, um die Rückbildung der Reizerscheinungen zu beschleunigen. Daß die Augen hier länger vor Licht zu schützen und überhaupt die gewohnten Kautelen sorgfältiger als bei gewöhnlicher Pupillenbildung einzuhalten sind, ist wohl selbstverständlich.

---

1) Die beste Form des Druckverbandes, welche mir zurzeit bekannt ist, besteht darin, daß auf die geschlossenen Augenlider ein ziemlich reichliches Scharpiepolster gelegt und dieses durch eine wollene Stirnbinde angehalten wird. Der Grad der Spannung wird durch eine seitlich am Kopfe befindliche Schnalle reguliert und muß den Kranken unter allen Umständen behaglich sein.

[551] Die Heilwirkung eines örtlichen Verfahrens beim glaukomatösen Prozesse und die Dauer der erreichten Heilungen, wenigstens für gewisse Fälle, könnte direkt zu dem Schlusse führen, daß das ganze Übel notwendig ein rein lokales und daß anderer und meine frühere Vermutung über ein zugrunde liegendes Gefäßleiden notwendig unrichtig sei. Ich gebe zu, daß diese Vermutung durch die Erfolge der Iridektomie stark erschüttert ist, aber doch muß eine unbedingte Schlußfolgerung in der genannten Richtung zurzeit noch abgewehrt werden. Es läßt sich wohl denken, daß durch Veränderungen in den Gefäßen eine bestimmte Anomalie der Zirkulation eingeleitet wird, welche an und für sich die Funktion der innern Teile des Auges nicht aufhebt, wohl aber dann, wenn ein örtlicher Faktor sich zu derselben summiert. Nach einer geeigneten Veränderung der lokalen Zirkulation könnte möglicherweise die Grundursache fortbestehen, ohne den früheren Effekt zu produzieren. Werfen wir einen Blick auf die Therapie, so finden wir, daß Heilung häufig genug nicht in Wegräumung der Ursachen, sondern in Wegräumung gewisser Mittelglieder besteht, welche das Kausalitätsverhältnis unterhielten.

Fassen wir noch einmal alles über die Wirkung der Iridektomie Gesagte für die allgemeine ärztliche Praxis zusammen, so ergibt sich:

1. Daß das sicherste Resultat für diejenigen Fälle erreicht wird, in denen ein Auge (nach Erblindung des andern) bedroht ist. Es wird für solche Fälle ärztliche Pflicht sein, die Kranken möglichst bald einer strengen augenärztlichen Beobachtung zu überweisen und es wird in reziproker Weise augenärztliche Pflicht sein, die [552] Hausärzte auf diejenigen Symptome genau aufmerksam zu machen, welche einen operativen Eingriff nötig erscheinen lassen.

2. Für den einmal ausgebrochenen glaukomatösen Prozeß sind im allgemeinen die Erfolge desto günstiger und dauerhafter, je früher eingeschritten wird. Bei den recht heftigen Fällen, welche eine sofortige Aufhebung des Sehvermögens hervorbringen, muß die Iridektomie womöglich in den ersten Tagen der Krankheit unternommen werden. Eine schnelle Verrichtung hat hier eine wahrhaft lebensrettende Bedeutung, und da ein Transport der Kranken zu dieser Zeit, selbst wenn die äußeren Mittel vorhanden sind, namhafte Schwierigkeiten bietet,

so wäre es wünschenswert, daß ein jeder Arzt, namentlich auf dem Lande und in kleineren Städten, wo die Augenheilkunde nicht als Spezialität kultiviert wird, sich mit der Symptomatologie des akuten Glaukoms einerseits und mit der Technik der Iridektomie andererseits vertraut mache. Ich glaube, daß letzteres noch leichter sein wird als ersteres, und selbst eine gute Assistenz ist bei der Iridektomie weit eher zu entbehren als bei vielen chirurgischen Operationen, z. B. der Tracheometrie, welche ein jeder Arzt aus urgierenden Indikationen unter den ungünstigsten Verhältnissen verrichten muß. Die Iridektomie erhält hierdurch gewissermaßen eine exzeptionelle Stellung unter den übrigen Augenoperationen, deren Verrichtung, da sie selten aus urgierenden Indikationen fließt, in den Händen einer verhältnismäßig kleinen Quote von Ärzten blieb. Es müssen notwendig, wenn die Verhältnisse in der Wissenschaft sich ändern, dementsprechend auch die Postulate sich ändern, welche an das ärztliche Tun gestellt werden. Ein glaukomatöses Auge war früher von dem Moment, wo die Diagnose festgestellt war, als [553] unheilbar zu betrachten, und wenn nur die bekannten, den Fortgang beschleunigenden Schädlichkeiten in vernünftiger Weise abgewehrt wurden, so kam nicht viel darauf an, ob das eine oder das andere augenärztliche Kurverfahren etwas früher oder später eingeschlagen wurde. Niemals hatte sich ein Arzt wegen solcher Aufschübe einen Vorwurf zu machen. Die Sache hat sich, wenn wir nicht irren, umgestaltet und es wird ein Auge, welches an akutem Glaukom erblindet ist, ebensogut den Verdacht der Vernachlässigung erregen, als eine Atresia pupillae nach einfacher Iritis, ein schlecht geheilter Bruch u. dergl. — Ich mußte dies nachdrücklich hervorheben, denn es hat sich

3. ergeben, daß nicht etwa die Iridektomie für alle Stadien ein geeignetes Heilmittel bietet, sondern daß die Heilwirkungen in den spätern Zeiträumen, allerdings nach näheren Umständen, schwankend werden oder ausbleiben. Es ist traurig zu sehen, wieviel unheilbar Erblindete auf Grund ihres vermeintlich jetzt heilbaren Übels weite Reisen unternehmen, obwohl doch die Zeit der Hilfe für dieselben längst verflossen ist. Wir möchten, um unseren augenärztlichen Fachgenossen und uns trübe Stunden zu sparen, dazu auffordern, alle seit längerer Zeit einmal vollständig erblindete Glaukomatöse womöglich in ihrer Heimat zu vertrösten und auch den älter Erkrankten mit geringem

Sehvermögen und engem Gesichtsfeld nur bescheidene Hoffnungen zu eröffnen.

So sehr ich mich in dem verflossenen Jahre mit der Feststellung der Tatsachen, die sich an die Glaukomheilung knüpfen, beschäftigt habe, so bin ich doch von der Lückenhaftigkeit der bisherigen Ergebnisse, auch in rein empirischer Beziehung, tief durchdrungen. Die Skala der Versuche kann nicht groß genug, der Verfolg der Wirkungen kann nicht ausdauernd genug, die [554] Beobachtung selbst nicht genau und gewissenhaft genug sein! Wieviel hier zu tun übrig bleibt, wie wenig die Erfahrung eines einzelnen genügen kann, ergibt sich gerade mit fortschreitendem Studium.

Noch unendlich dunkler als die empirischen Tatsachen bleibt die Theorie des Verfahrens. Was mich zu derselben führte, war der Plan, den intraokularen Druck zu verringern. Auf diesem Wege und in diesen Anschauungen scheint ein Resultat erzielt zu sein; hiermit ist aber nicht der wirkliche Nachweis für die Richtigkeit der Erklärung gegeben. Die Wirkung der Iridektomie ist möglicherweise sehr zusammengesetzt. Durch die Beschränkung der sezernierenden (Iris-) Fläche wird allerdings der Grund für eine Verringerung des Flüssigkeitsquantums gegeben, es fehlt jedoch die experimentelle Darlegung, um wie viel weniger Humor aqueus abgesondert wird und ob dieser Defekt seinem Grade nach eine namhafte Veränderung des intraokularen Drucks erklären kann. Die muskulare Zusammenwirkung der Iris mit dem Tensor chorioideae, auf deren Studium uns namentlich die neue Akkommodationslehre geführt hat, würde es begreiflich machen, daß die Exzision eines Irisstücks durch Entspannung des Tensor chorioideae Druckverminderung auf muskularem Wege herbeiführt. Das Fortbestehen der Akkommodation bei Kolobom spricht freilich nicht sehr in diesem Sinn, allein es sind hier doch die Umstände wesentlich anders. Vielleicht bezieht sich auch der Eingriff in die Iris zunächst auf die Zirkulationsverhältnisse der Chorioidea und die therapeutische Druckverminderung ist erst sekundär. Daß die Iridektomie bei Glaukom tief in die Zirkulation des Auges eingreift, geht unter anderem schon aus dem Zustandekommen der Ekchymosen hervor. — Ist die Analyse aller dieser Punkte erst weiter gediehen und eine richtige Erklärung begründet, so wird [555] vielleicht das Verfahren

selbst noch besser eingerichtet und den Fällen adaptiert werden; es wäre recht wohl denkbar, daß bei gewissen Fällen eine Exzision auf gewöhnlichem Wege nicht genügt, daß man aber mit der Entfernung umfangreicherer Irispartien den Heilzweck erreicht. Ich habe bereits oben (S. 32) die Erfahrung mitgeteilt, daß das exzidierte Irisstück für die schlimmeren Fälle relativ größer sein muß.

Endlich bleibt die ganze Lehre vom Glaukom den verschiedensten Forschungen überlassen. Nach dem großen Aufruhr, welchen die ersten ophthalmoskopischen Befunde in die Anschauungen über Glaukom gebracht hatten, schien mir das Bedürfnis einer Sichtung unabweisbar zu sein. Die Schwierigkeiten, welche ich hierbei fand, werden sich wohl bei der unbefangenen Durchlesung dieser Blätter ergeben haben. Möchte ich nur einiges zur Entwirrung beigetragen haben und bessere Kräfte die schwere Arbeit bald glücklicher zu Ende bringen!

[127]

Weitere klinische Bemerkungen über Glaukom, glaukomatöse Krankheiten und über die Heilwirkung der Iridektomie.

(Aus dem Archiv für Ophthalmologie, IV. Band, II. Abt., 1858.)

Seitdem ich im dritten Bande des Archivs meine Abhandlung über die Iridektomie bei Glaukom schrieb, sind meine Erfahrungen über den Gegenstand ein Jahr älter geworden. Ich habe aufs neue eine große Anzahl Glaukomatöser in den verschiedensten Perioden der Krankheit operiert und alle früher Operierten, wo es irgend tunlich war, im Auge behalten. Auf letzteres legte ich das hauptsächlichste Gewicht, da die unmittelbaren Erfolge der Operation in den geeigneten Fällen schlagend genug waren und nur die Dauer der Besserungen für spätere Zukunft noch einigermaßen Vorsicht auferlegte. Zu meinen eigenen Erfahrungen sind ferner die vieler Fachgenossen hinzugetreten. Wenn nun hiernach die Verpflichtung vorliegt, aufs neue einen prüfenden Blick der Heilungsfrage zuzuwenden, so kann ich vor allen Dingen mit Freude anzeigen, daß ich von dem in der früheren Abhandlung zugunsten [128] der Iridektomie Gesagten nicht das mindeste zurückzunehmen habe. Ja es lauten sogar einige der fortgesetzten Beobachtungen günstiger, als ich mich damals zu erwarten befugt hielt. Es dürfte am übersichtlichsten sein, wenn ich das Nachzutragende an die Krankheitsgruppen und zum Teil an die Krankheitsgeschichten anknüpfe, wie ich sie in der früheren Abhandlung gegeben habe.

Was zunächst die Operation im Prodromalstadium anbetrifft (nachdem das eine Auge an Glaukom erblindet ist), so

kann ich dieselbe nicht genügend empfehlen. Der für diese Gruppe in der vorigen Abhandlung zitierte Wilhelm Höffler (Beob. 1, s. S. 16) besucht noch in größeren Intervallen meine Poliklinik; dessen linkes, im Prodromalstadium operiertes Auge ist vollkommen sehkräftig, Patient liest damit Nr. 1 der Jägerschen Schriftproben etwas mühsam, Nr. 2 fließend, die Ausdehnung des Gesichtsfelds ist normal und das exzentrische Sehen nach allen Richtungen befriedigend. Auch die Akkommodation hat eine erfreuliche Breite. Patient ist ohne Rücksicht für sein Auge als Damenschneider beschäftigt und hat seit der Operation nicht die mindesten Krankheitssymptome verspürt. — Ich habe Gelegenheit gehabt, 10 bis 12 mal im Prodromalstadium zu operieren, während das andere Auge bereits glaukomatös erblindet war; immer mit gleich gutem Resultat, wie bei dem pp. Höffler. Diese Krankheitsperiode bietet offenbar das allergünstigste Terrain für die Iridektomie, da der Endeffekt noch vollkommener ist, als wenn in dem entzündlichen Stadium kurz nach Ausbruch der Krankheit operiert wird. Die Kranken erhalten Pupillarbewegung und eine gute Akkommodationsbreite wieder. Außerdem bekommen sie keine Netzhautekchymosen.

[129] Das Auftreten dieser letzteren ist wahrscheinlich auf die Ausdehnung der Netzhautvenen und Netzhautkapillaren zu beziehen, welche bei rasch gestiegener Zunahme des intraokularen Druckes aus dem gehinderten Ausflusse des Venenblutes resultiert. An den Venenstämmen ist diese Hyperämie ophthalmoskopisch gut nachweisbar, an den Kapillaren wurde sie neulich besonders in den mikroskopischen Befunden von Bader (Ophthalmic Hospital Reports, Number two, pag. 74—87) hervorgehoben. Tritt bei so ausgedehnten Gefäßen eine plötzliche Abnahme des Druckes durch Iridektomie ein, so ist die Entstehung von sogenannten Hämorrhagien ex vacuo wohl begreiflich.

Beweist nun auch die Erfahrung, daß die fraglichen Netzhautekchymosen häufig mit vollkommener Wiederherstellung der Funktion zurückgehen, so habe ich doch andererseits bei Patienten, wo sie in sehr großem Umfang auftraten, Undeutlichkeit des exzentrischen bzw. peripherischen Sehens beobachtet, welche zwar der Hauptsache nach die Heilung nicht störte, aber immerhin dauernde Texturveränderungen in den betroffenen inneren Netzhautlagen anzeigt.

Bei sämtlichen in der ersten Periode des akuten Glaukoms operierten Fällen haben sich die angegebenen Besserungen in ihrer vollsten Ausdehnung erhalten, obwohl die Patienten zum großen Teil ungehindert ihren früheren Beschäftigungen nachgingen. Bei der Übersicht meiner Krankheitslisten tritt in betreff der späteren Sehschärfe immer deutlicher die direkte Abhängigkeit von dem Operationstermin hervor. Es können hierüber Schlüsse besonders da gezogen werden, wo an demselben Individuum beide Augen unter ähnlichen Symptomen und nach ähnlichen Antezedentien erkrankten und in verschiedenen Abständen, vom Ausbruch an gerechnet, der Operation unterworfen wurden. So zeigte sich bei zwei Patienten, deren eines Auge am ersten bzw. zweiten Tage nach [130] Ausbruch der Entzündung, deren anderes am vierten bzw. siebenten Tage nach diesem Termin operiert wurde, ein Jahr nach der Operation ein namhafter Unterschied zwischen beiden Augen. Das zuerst operierte las Nr. 1, hatte ein normales exzentrisches Sehen, das zweite operierte Auge las nur Nr. 3 bzw. Nr. 5 und war der Kreis des relativ deutlichen exzentrischen Sehens um ein Dritteil bzw. um die Hälfte diametral verkleinert. Von den in meiner vorigen Arbeit zitierten doppelseitig operierten (Beob. 4 und Beob. 5, s. S. 23) kann ich in dieser Beziehung keinen als Beleg anführen, denn obwohl sie auch in demselben Sinn argumentieren, so war ein präexistierender Unterschied der Sehkraft zwischen beiden Augen vorhanden, der eine Schlußfolgerung untersagt. — Die Akkommodationsfähigkeit blieb bei den meisten, und namentlich da, wo hochgradige und bleibende Veränderungen der Iris eingeleitet waren, mangelhaft.

Die schon früher hervorgehobene Tatsache, daß ein sympathischer Einfluß eines an typischem Glaukom erkrankten Auges auf das zweite Auge nicht stattfindet, wenigstens nicht in einer für die Praxis wichtigen Weise, kann ich heute noch durch zahlreiche Krankengeschichten stützen, in welchen nach vollkommener Beseitigung des glaukomatösen Prozesses auf dem einen Auge, doch das früher gesunde zweite Auge erkrankte und die Hilfe der Iridektomie für sich forderte, ferner durch solche Fälle, in denen nach Beseitigung des Übels auf einem Auge das früher an chronischem Glaukom leidende von heftiger glaukomatöser Entzündung befallen wurde. Zu den letzteren gehört unter anderen die in meiner früheren Arbeit

erwähnte Frau (Beob. 7, s. S. 23). Es war die Kranke, welche auf einem Auge an chronischem Glaukom erblindet war, auf dem anderen an Katarakt litt, dann auf dem letzteren von aku[131]tem Glaukom befallen wurde und durch Iridektomie mit nachträglicher Kataraktextraktion ihr Sehvermögen wieder erhielt. 9 Monate später, als dieselbe längst in ihre Heimat zurückgekehrt war, traten auf dem erblindeten Auge heftige glaukomatöse Entzündungen ein; da Patientin sehr entfernt war, wurde auch mit der Iridektomie lange gezögert und schien nach brieflichen Berichten des Arztes das früher operierte sehkräftige Auge mitzuleiden. Eine weitere Beobachtung lehrte jedoch, daß diese Mitleidenschaft sich durchaus nur auf die äußeren Teile (Tränen-Konjunktivalreiz) bezog und daß nach dem Ende der Entzündungen die Sehprüfungen genau so wie damals ausfielen.

Bei den in der späteren Periode des akuten Glaukoms Operierten zeigte die längere Beobachtung, wie ich bereits damals angedeutet habe, eine große Verschiedenheit der Erfolge. Nirgends sah ich jedoch, wenn das Gesichtsfeld zur Zeit der Operation noch nicht erheblich beschränkt war, einen Ausgang in völlige Erblindung eintreten. Selbst bei der damals als rezidiv zitierten Mad. Sack aus Wien (s. S. 27) scheint ein Stillstand in der Abnahme des Sehvermögens eingetreten zu sein. (Patientin erkennt, einem jüngst erhaltenen ärztlichen Bericht zufolge, Finger auf 15′, liest mit + 15 die Schrift Nr. 16, der Höhendurchmesser des Gesichtsfeldes, auf 1′ Abstand gemessen, beträgt 1′, der Breitendurchmesser 11″.) Bei jeder sehr erheblichen Verengung des Gesichtsfeldes muß die Prognose für die Dauer der Heilung vorsichtig, je nach den näheren Umständen mehr oder weniger bedenklich gestellt werden. Sehr getrübt ist die Prognose allemal bei den schlitzförmig verengten Gesichtsfeldern, besonders dann, wenn der Fixierpunkt bereits hart an der Grenze des Gesichtsfeldes liegt. Trotz mancher temporären Besserungen und häufigen Stillständen für längere Zeit [132] habe ich in der Mehrzahl solcher Fälle allmählich wieder ein Sinken des Sehvermögens beobachtet, welches einigemal zu einem vollkommenen Erlöschen, häufig dahin führte, daß die zentrale Wahrnehmung aufhörte und mit der exzentrischen Fixation natürlich die Distinktionsfähigkeit außerordentlich herunterging. Beispielsweise zitiere ich aufs neue den W. Höffler (Beob. 9, s. S. 28), dessen linkes im Prodromal-

stadium operiertes Auge in vollkommenster Integrität zurückgeblieben, dessen rechtes Auge dagegen in der späteren Periode mit bereits schlitzförmig verengtem Gesichtsfeld operiert wurde. Jetzt, nach $1^1/_4$ Jahren, ist allerdings das Sehvermögen auf diesem zweiten Auge unendlich besser als vor der Operation; Patient zählt Finger mit Sicherheit auf 8 bis 10′ (vor der Operation nur unsicher bis auf 1′), allein es hat das Gesichtsfeld nach dem Fixierpunkt hin verloren, Patient fixiert wiederum exzentrisch, kann deshalb auch nur Worte der größten Schrift entziffern. Der Umfang seines Gesichtsfeldes hat in Summa um $^1/_4$ abgenommen und ist dementsprechend nur noch 3 mal so groß als vor der Operation. Dieser Zustand ist seit 4 bis 6 Monaten stationär, so daß ich kaum glaube, das Auge werde völlig erblinden. Verhältnismäßig günstiger ist die Prognose da, wo zwar das Gesichtsfeld stark beschränkt, aber der Fixierpunkt mehr in der Mitte gelegen ist. Einige derartige Fälle, welche ich jetzt $1^1/_2$ Jahr beobachte, sind vollkommen auf der Höhe der Besserung geblieben. (Der zweite in der früheren Abhandlung, als Beobachtung 8, s. S. 28, für diese Gruppe zitierte Kranke, bei welchem Gesichtsfeld und Sehnerv noch normal waren, hat von dem erlangten Sehvermögen nicht das mindeste verloren.)

Auf die Bestimmung der zu erlangenden Besserung muß neben der Prüfung der Funktionen und des Sehnerven besonders die Würdigung der vorhandenen [133] Druckerscheinungen und Trübungen der brechenden Medien influieren. Je mehr diese zur Herabsetzung des Sehvermögens beitragen, desto größere Hilfe ist zu erwarten; je mehr sich dagegen die Sehschwäche auf die eingeleiteten Veränderungen im Sehnerven und der Netzhaut bezieht, desto weniger ist zu hoffen. Indiziert bleibt die Operation in der späteren Periode des akuten Glaukoms, solange noch einige qualitative Lichtempfindung vorhanden ist. Die ersten vollkommen negativen Resultate der Iridektomie erhielt ich 5 Wochen nach dem ersten Anfall von Glaukom; allerdings war seit 8 Tagen jede quantitative Lichtempfindung verschwunden.

Die Sehnervenexkavation sah ich bei längerer Beobachtung der in späterer Periode operierten Fälle meist allmählich etwas flacher werden. Die anfangs überfüllten Netzhautvenen werden dann dünner als in der Norm, behalten aber zuweilen hierbei einen mehr geschlängelten Verlauf. Die Farbe der Papilla

selbst wird weißer und deren Substanz opaker, jedoch erhielt sie nie den sehnig-weißen Glanz, wie bei Zerebral-Amaurose, sondern mehr ein mattes wachsartiges Aussehen; diese Veränderungen haben offenbar mit den ursprünglich glaukomatösen Druckveränderungen nichts zu tun; sie bedeuten die vorrückende sekundäre Atrophie des Sehnerven. Überhaupt wiederhole ich meinen damaligen Ausspruch, daß spätere Verschlechterung des Sehvermögens nicht von Rekrudeszenzen des glaukomatösen Prozesses, sondern von einem Fortschreiten der Sehnervenatrophie abhängt, welches letztere unvermeidlich scheint, hat einmal der Nerv bis auf einen gewissen Punkt gelitten.

Die Variabilität der Erfolge in den späteren Stadien des Glaukoms, besonders in betreff der Dauer, steht in so grellem Gegensatz zu deren Vollständigkeit und Beständigkeit in der akuten Periode, daß der [134] Rat, sofort und ohne Bedenken zu operieren, nicht genügend zu urgieren ist. Die Anweisung, vor der Iridektomie Parazentesen zu versuchen, welche von verschiedenen Seiten aus unbegründetem Vorsichtigkeitsprinzip gegeben ist, muß ich auf das Entschiedenste verwerfen. Die Erfolge der Parazentese für sich sind in der unendlichen Mehrzahl der Fälle temporär, wie mich dreijährige, auf breiter Basis ausgeführte Versuche gelehrt haben. Eine methodische Anwendung der Parazentese nimmt allerdings häufig dem Glaukom seinen akuten Charakter, lindert die Symptome, aber beugt einer allmählichen Abnahme des Sehvermögens nicht vor. Diese war bei genauer Prüfung des Gesichtsfeldes innerhalb 3 bis 4 Monaten beinah ohne Ausnahme zu konstatieren. Stelle ich diesen Erfahrungen die Resultate der Iridektomie gegenüber, so bleibt kein vernünftiger Grund zum Schwanken. Man versäumt durch solche probatorische Parazentesen den Zeitpunkt für die radikale Hilfe, welche nicht bloß von dem Stande der Symptome, sondern wesentlich von dem Zeitraum abhängig ist, währenddessen das Auge bereits affiziert war. Ferner ist mit Recht zu fürchten, daß die wiederholten Eingriffe in die Zirkulation des Auges — denn als solche müssen wir eine jede Druckveränderung betrachten — die Verhältnisse für das als wirksam erprobte Verfahren nachteilig influenzieren. In meiner Klinik verkehren eine ansehnliche Zahl solcher Kranke, deren eines Auge in früheren Jahren mit Parazentese, deren zweites Auge mit Iridektomie behandelt wurde. In anderen Fällen war früher die Behandlung mit Parazentesen

angewandt, da aber das Sehvermögen abnahm und die günstigen Erfahrungen über Iridektomie inzwischen eingelaufen waren, wurde nachträglich auf demselben Auge Iridektomie gemacht. Es genügt ein Blick auf das Schicksal dieser verschiedenen Augen, [135] um jede andere Praxis als die, sofort beim Glaukom zur Iridektomie zu schreiten, auszuschließen.

Was die Iridektomie beim chronischen Glaukom anbetrifft, so habe ich dem in der früheren Abhandlung Gesagten nichts Wesentliches hinzuzufügen. Indiziert bleibt auch hier das Verfahren, solange noch ein erheblicher Rest von Sehvermögen vorhanden ist, aber man wird in manchen Fällen negative Resultate, in anderen nur vorübergehende erreichen. Sehe ich meine Krankheitsgeschichten (in welchen die Angaben über das Sehvermögen durch Berichte seitens der Ärzte und Kranken, wo mir die letzteren nicht selbst zugänglich waren, bis in die neueste Zeit möglichst vervollständigt sind) durch, so finde ich eine Reihe von relativ günstigen Fällen,[1]) einzelne,

1) Zu meinen ältesten Beobachtungen über Iridektomie bei chronischem Glaukom gehört ein Berliner Sattler (Tackmann) von 68 Jahren, an dem ich im Jahre 1853 die Operation verrichtete. Da ich zu jener Zeit über die Heilwirkung der Iridektomie bei Glaukom noch nichts wußte, so waren auch die Indikationen anderweitiger Art. Patient war linkerseits seit etlichen Jahren an subakutem Glaukom vollständig erblindet, rechts litt er an chronischem Glaukom mit hochgradiger Beschränkung des Gesichtsfeldes, exzentrischer Fixation und so geringem Sehvermögen, daß er nur mühsam Finger zählen konnte. Nachdem er in diesem Zustand längere Zeit in meiner Beobachtung gewesen, trat eine Komplikation mit Iritis ein; trotz einer mäßigen Mydriasis, welche auf Grund des glaukomatösen Übels existiert hatte, entstand ausgedehnte Verklebung des Pupillarrandes mit der Kapsel. Nachdem der antiphlogistische Apparat, soweit ihn der gebrechliche Kräftezustand zuließ, und Mydriatica erfolglos geblieben waren und die Ziliarneurose den Mann sehr quälte, schritt ich zur Punktion und nachträglich zur Iridektomie. Neben dem Verschwinden der Entzündungssymptome war mir schon damals die Hebung des Sehvermögens auffällig, Patient lernte erheblich besser sehen, als vor der Entzündung, so daß sich die Sache nicht durch Beseitigung der letzteren erklären könnte; er erkannte nun Finger auf 2 bis 3′. Jetzt, nach 5 Jahren, hat sich das Sehvermögen genau in demselben Zustand erhalten, Patient geht mühsam allein, das Gesichtsfeld, mit dem in mein Protokoll verzeichne[136]ten verglichen, hat sich eher etwas vergrößert. Statt der damaligen Benennung „chronisches Glaukom mit hinzugetretener Iritis und dieser letzteren wegen operiert“, würde ich heute den Fall einfach als „chronisches Glaukom in akutes übergegangen, und deshalb der Iridektomie unterworfen“, führen.

in denen es unter den Er[136]scheinungen fortschreitender Sehnervenatrophie zur vollkommenen Erblindung kam, und endlich solche, in denen nach einer durch die Operation verschafften Verbesserung ein Sinken des Sehvermögens bis auf einen gewissen Punkt, alsdann aber wieder vollständiger Stillstand eintrat. In diese letztere Gruppe gehört z. B. das linke Auge der, als Beobachtung 10, s. S. 30, zitierten Mad. Hoffmann. Bei dieser Patientin trat, wie schon damals erwähnt, 3 Monate nach der Operation eine namhafte Verschlechterung ein, seit der Zeit bis jetzt absolut derselbe Zustand; der Augenspiegel zeigt einen ziemlich weißen Sehnerv mit verengten Gefäßen. (Bei der unter Beobachtung 11 und 13, s. S. 30, zitierten Patientin ist, soweit die ärztlichen Berichte reichen, keine Verschlechterung des durch die Operation erlangten Sehvermögens eingetreten. Bei dem unter Beobachtung 12, s. S. 30 zitierten Carl Wagner ist das Sehvermögen in steter Abnahme.) Einige Fälle von chronischem Glaukom sind in meiner Beobachtung, in denen, selbst bei stark exzentrischer Fixation, das durch die Operation erlangte Sehvermögen unverändert geblieben ist. — Über die die Prognose genauer bestimmenden Momente habe ich ebenfalls nichts Neues hinzuzufügen, auch fürchte ich sehr, daß hier ein ziemlich weiter kasuistischer Spielraum bleiben wird, weil der eigentliche Brennpunkt der Frage, nämlich das Verhalten des Sehnerven (und der Netzhaut), nachdem demselben einmal eine substantielle Veränderung zuteil geworden ist, aller Wahrscheinlichkeit nach sich einer strengen Bestimmung entzieht.

---

[137] Einen für die Theorie außerordentlich wichtigen Beitrag glaube ich heute dadurch geben zu können, daß in den geeigneten Fällen eine Verstreichung der Papilla optici, d. h. eine Verbesserung der exkavierten Form kurz nach der Pupillenbildung nachweisbar ist. Es war mir dieser Nachweis, wie aus meiner damaligen Arbeit hervorgeht, früher nicht gelungen, so sehr ich mich danach bemüht hatte. Um hierüber eine Überzeugung zu gewinnen, muß man eine ganz bestimmte Gruppe von Fällen auswählen, nämlich Fälle von chronischem Glaukom, welche nach einer bestimmten Dauer einen mehr akuten Charakter gewonnen. Ganz frische Fälle von akutem Glaukom sind deshalb unbrauchbar, weil in denselben keine

Sehnervenexkavation vorhanden ist. In den späteren Stadien des akuten Glaukoms entsteht dieselbe allmählich, es bildet sich dabei die von H. Müller beschriebene Verdrängung und Atrophie der Faserbündel aus, und es ist, wenn wir die anatomischen Verhältnisse bedenken, wohl begreiflich, daß ein solcher Nerv nicht wieder in die normale Form zurückkehrt, selbst wenn die mechanischen Ursachen der Formveränderungen aufgehört haben. Schon die Verklebung der verdrängten Netzhautgefäße mit den seitlichen Wandungen der Grube muß sich einer solchen Rückbildung entgegensetzen. Am allerraschesten sieht man eine Sehnervenexkavation entstehen, bzw. eine unerhebliche Exkavation in eine erhebliche übergehen, wenn chronisches Glaukom mit mäßiger Herabsetzung des Sehvermögens und mäßiger Druckzunahme eine Zeitlang bestanden und nun auf einmal ein Ausbruch sogenannter glaukomatöser Chorioiditis hinzugetreten ist. Hier ist die Resistenz der Papille durch das vorangegangene chronische Leiden schon sehr verringert, weshalb sie [138] der stärkeren Druckzunahme rasch und in hohem Grade nachgibt. Wird unter solchen Verhältnissen, etwa einige Tage, nachdem ein akuter Anfall erfolgt ist, oder einige Wochen, nachdem die ersten subakuten Schübe (mit Pupillarerweiterung und diffuser Trübung der brechenden Medien) erfolgt sind, operiert, so kann man die Rückbildung der Papille auf das Allerschlagendste konstatieren. Ich sah auf diese Weise tiefe Gruben binnen einer Woche in flache, napfförmige Vertiefungen sich umwandeln, die Gefäßenden nach großen Verschiebungen am Rande der Grube in einen stumpfen Winkel zusammentreten und geringe Gefäßknickungen sich vollständig strecken. Um hierüber sich dogmatische Sicherheit zu verschaffen, muß man die Papilla mit den Gefäßfiguren vor der Operation genau aufzeichnen und nachher in Abständen die Bilder vergleichen. Beispielsweise weise ich auf die beiden beistehenden Zeichnungen hin, welche Dr. Liebreich in einem geeigneten Fall für mich anzufertigen die Güte hatte. Sie betreffen eine Frau, welche schon 4 Monate am Prodromalstadium gelitten und seit einigen Wochen subakute Schübe (ohne erhebliche Schmerzhaftigkeit, [139] aber mit Iridoplegie, Trübung des Kammerwassers usw.) bekommen hatte. Fig. 1 stellt die Papilla vor der Operation dar, Fig. 2 $1^1/_2$ Woche nach der Operation. Ist auch der Grad der Exkavation in einer Zeichnung schwer wiederzugeben, so markieren doch die

veränderten Gefäßfiguren genugsam die eingeleitete Rückbildung. Die beiden Venen *a* und *b* stoßen in Fig. 1 beinahe in entgegengesetzter Richtung aufeinander und verschwinden hart am Rande der Grube, ohne daß man von einem gemeinschaftlichem Stamm etwas sieht, in Fig. 2 laufen sie in einen spitzen Winkel zusammen und man sieht in der abgeflachten Grube noch ein Stückchen von dem gemeinschaftlichen Venenstamm, ferner ist die Knickung einer Vene bei *E* in Fig. 2 weit weniger scharf als in Fig. 1, und zwischen den Gefäßen *c* bzw. *d* und dem gemeinschaftlichen Stamm sieht man sowohl nach

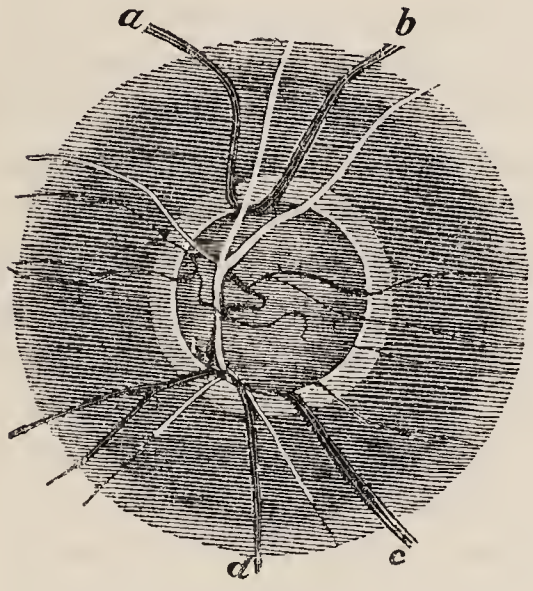

Fig. 1.

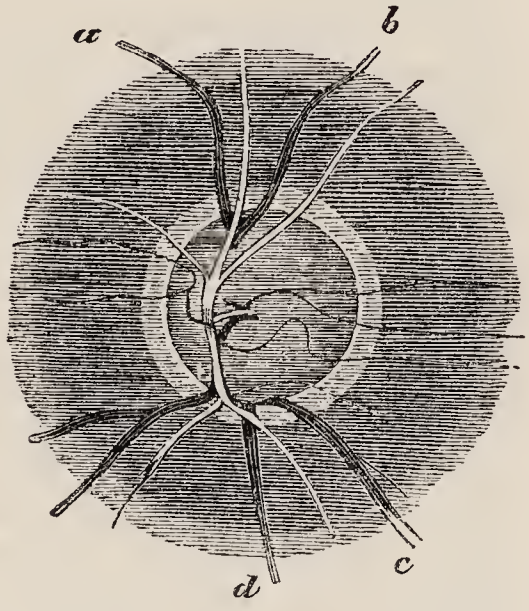

Fig. 2.

jenen zu, als nach diesen zu, die in Fig. 1 fehlenden Verbindungsäste sich in Fig. 2 zum Teil ergänzen. Bei einer späteren Beschauung hatte diese Ergänzung noch zugenommen. An derselben Patientin war von Dr. Liebreich vor der Operation Arterienpuls und mit demsel[140]ben synchronischer Venenpuls beobachtet worden, welches beides nach der Operation verschwand.

Der Nachweis, daß sich die Papille unmittelbar nach der Iridektomie ebnet, scheint mir deshalb von großem Interesse, weil er am schlagendsten die Abhängigkeit der Sehnervenexkavation von der Druckzunahme beweist. Es kann doch füglich kein anderer Zusammenhang zwischen der Exzision eines Irisstückes und der Form der Papilla existieren, als dieser. In der Koinzidenz der Verstreichens der Sehnervengrube und der Abnahme der übrigen Drucksymptome liegt eine Bestätigung,

welche ich früher (vgl. A. f. O. Bd. III, 2. S. 529) nicht ohne ein gewisses Unbehagen vermißte. Daß man nicht immer und unter allen Umständen eine Rückbildung der Papilla erwarten darf, ist ebenso begreiflich, als daß die Hornhautanästhesie und Iridoplegie nicht zurückgehen, wenn einmal die durch Druck erzeugten Veränderungen in den Ziliarnerven eine gewisse Höhe, die sich der Rückbildung entgegenstemmt, überschreiten.

Ein fernerer Beleg für die von mir gegebene Theorie ist die in einzelnen Fällen deutlich zu konstatierende Zunahme des Brechzustandes nach der Operation. Überzeugende Fälle sind in dieser Beziehung allerdings sehr selten, weil sich bei der vor der Operation vorhandenen Trübung des Sehvermögens optometrische Resultate schwer erhalten lassen. Dennoch habe ich mehrmals beobachtet, daß ein zwischen dem glaukomatösen und dem gesunden Auge bestehender Refraktionsunterschied sich nach der Iridektomie nicht mehr nachweisen ließ. Statt Zahlen anzuführen begnüge ich mich mit der Mitteilung, daß zwei im vorigen Semester Operierte vor der Operation große Schrift mit einem Konvexglas (+ 6) mehrere Zoll weiter sahen, als nach derselben, obwohl die Sehschärfe sehr erheb[141]lich durch die Operation verbessert worden war. Dies kann sich nur durch die herbeigeführte Heranrückung des Fernpunktes erklären. Es ist mit großer Wahrscheinlichkeit anzunehmen, daß die Zunahme der Presbyopie, welche bereits im Prodromalstadium stattfindet, und welche während des glaukomatösen Leidens sich häufig rasch steigert, in der Abflachung der Hornhaut ihren Grund hat; ebenso daß deren Rückbildung von einer vermehrten Wölbung der Hornhaut herrührt. Dr. Liebreich hat an einigen von meinen Glaukomatösen hierfür sprechende Messungen mit dem Helmholtzschen Ophthalmometer gemacht. Dieselben werden zur Veröffentlichung gelangen, sowie eine genügende Anzahl einschlägiger Fälle angehäuft ist.

Endlich hat, glaube ich, meine Anschauungsweise in der weiteren pathologisch-anatomischen Verfolgung der Sehnervenexkavation besonders durch H. Müller (vgl. dessen Arbeit über diesen Gegenstand) eine feste Stütze gefunden. — Die spätere Entstehung der Ektasien in der äquatorialen Gegend des Bulbus zeigt einen so durchaus analogen Charakter mit der Sehnervenexkavation, welche man vielleicht einst als Staphy-

loma nervi optici bezeichnen wird, daß wohl ein jeder Unbefangene hier die gemeinschaftliche Ursache in einer Vermehrung des intraokularen Druckes nicht verkennen wird. In dieser Periode pflegt sich auch die Exkavation besonders zu vertiefen, wie mich einige Zergliederungen exstirpierter Augen lehrten.

Bader (Ophthalmic Hospital Reports, Number two, pag. 74—88) beschreibt in drei Fällen, welche ihren Symptomen nach unbedingt als Glaucoma aufzufassen sind, eine eigentümliche Entartung der Netzhaut und scheint hieran den Schluß zu knüpfen, daß eben in dieser [142] Netzhautentartung der Ausgangspunkt des Leidens liege. Die Arbeit ist außerordentlich dankenswert und gegen die mitgeteilten Fakta nicht das mindeste einzuwenden; was aber die Pathogenese anbetrifft, so spricht meines Erachtens der klinische Verfolg des Leidens dafür, daß die beschriebene Entartung (Verdrängung bzw. Umwandlung der inneren Netzhautlagen in eine graue amorphkörnige Substanz) lediglich eine Folgekrankheit und von der Sehnervenexkavation selbst abhängig ist. Es muß ja die Atrophie der in der Grube verdrängten Fasern sich in ähnlicher Weise auf der Netzhaut äußern, als eine Kontinuitätstrennung des Opticus. Auch die starke Ausdehnung der Netzhautkapillaren (Bader) hat meines Erachtens als Grund den durch Druckzunahme behinderten venösen Ausfluß. Sie erklärt das Entstehen von Netzhautekchymosen mit nachlassendem Druck (siehe oben). Daß der Druck der ausgedehnten Kapillaren selbst die Zerstörung der inneren Netzhautlagen herbeiführt, halte ich nicht für wahrscheinlich. Das Abschneiden der Gewebsveränderung an der Lamina cribrosa, genau da, wo der intraokulare Druck aufhört sich zu betätigen, spricht, glaube ich, für meine Ansicht.

Ist das Sehnerven- und Netzhautleiden lediglich Folge des Drucks, so handelt es sich immer wieder darum, wo dieser Druck herkommt. Trotz der scheinbar negativen Befunde in der Chorioidea und dem Ziliarkörper bleibe ich bei meiner früheren Ansicht (l. c. S. 477—481), daß diese den Quell einer Hypersekretion von Flüssigkeiten bilden. Es brauchen deshalb keine auffälligen Texturveränderungen hervorzutreten. Die Zurundung der Pigmentzellen (Bader) und die in einzelnen Fällen nachgewiesene Wucherung der Stromazellen sind übrigens nicht zu übersehen. Auch an Irisabschnitten, [143] die bei Iritis serosa ausgeschnitten wurden, war häufig nichts anderes

zu erkennen (Junge) und doch war ohne Zweifel die Iris der Quell des Leidens. — Endlich verdient das Vorkommen akuten Glaukoms bei beinahe untergegangener Netzhaut Beachtung. Ich habe etliche Fälle gesehen, wo nach mehrjährigem chronischen Glaukom die Netzhautgefäße äußerst verdünnt, die Papilla weißlich, exkaviert und jeder Lichtschein längst erloschen war, und wo akutes Glaukom in typischer Form und mit enormer Zunahme des intraokularen Druckes sich entwickelte. Nach Ablauf der Entzündungen fand ich allerdings die Stämme der Netzhautvenen relativ zu früher angefüllt, aber doch der Norm bei weitem nicht gleich, die Arterien beinahe verschwindend. Einmal habe ich auch Glaukom auf einen längst an Zerebralamaurose erblindeten Auge mit stark atrophischer Netzhaut sich entwickeln gesehen. Alles scheint mir dafür zu sprechen, daß sich die Netzhaut bei diesen Entzündungsschüben ursprünglich passiv verhält, daß die Venen durch den gehinderten Abfluß anschwellen usw.

Zur Begriffsbestimmung der glaukomatösen Erkrankung halte ich jetzt wie in meiner früheren Arbeit das Sehnervenleiden allein für unzureichend. Folgende Punkte scheinen mir zu beherzigen:

1. Kommt eine mit der glaukomatösen vollkommen identische Formveränderung der Papilla bei einem klinisch so verschiedenen Bilde des Leidens vor, daß die Notwendigkeit einer nosologischen Trennung beider fortbesteht, bis uns etwa künftige Untersuchungen genügende verwandtschaftliche Beziehungen nachweisen. Die Auf[144]stellung einer Krankheitskategorie, die ich mit Namen Amaurose mit Sehnervenexkavation bezeichnete, liefert den Ausdruck dieser Notwendigkeit.

2. Ist die Sehnervenexkavation in dem früheren Stadium des Glaukoms nicht vorhanden, sondern bildet sich erst im Verlauf aus; wir müßten, wollten wir die Diagnose an die Sehnervenexkavation knüpfen, überhaupt darauf verzichten, das Übel in der Periode zu erkennen, in der gerade die therapeutischen Eingriffe am fruchtbarsten sind. Ebenso kann durch komplizierende oder konsekutive Krankheiten die Beschauung des Augenhintergrundes bei Glaukom verhindert werden, so z. B. durch begleitende Iritides mit Trübung des Pupillargebiets,

durch Katarakt, Glaskörperopazität usw.; auch in diesen Fällen bedürfen wir eines andern diagnostischen Anhaltpunktes und brauchen keineswegs auf die Feststellung des Übels zu verzichten.

3. Den Komplex der von mir in meiner vorigen Arbeit analysierten Drucksymptome halte ich allein für begriffsbestimmend. Wenn man anders den Krankheitsbildern praktische Zwecke als Basis unterbreiten will, so ist es nicht statthaft, die Sehnervenexkavation oder ein einzelnes der übrigen Drucksymptome, z. B. Iridoplegie, Unempfindlichkeit der Kornea usw., als begriffsbestimmend einzuführen, sondern es müssen die Symptome in zureichender Weise zusammentreten. Allerdings werden wir unter Umständen das eine oder das andere missen können und im andern Fall eine vollständige Ausprägung sämtlicher Symptome mehr zu dem Zweck einer gegenseitigen Kontrolle als der diagnostischen Feststellung benutzen. Ist z. B. die Pupille erweitert, die Iris atrophisch, die Kornea unempfindlich, der Bulbus hart, Katarakt vorhanden, so [145] schließen wir, daß auch der Sehnerv glaukomatös exkaviert ist, ohne daß wir dasselbe durch den Augenspiegel nachweisen können. Ist durch vorausgegangene Iritis die Pupille verengt, die Regenbogenhaut durch Synechien mit der Kapsel verlötet, so kann das gewöhnliche Bild der Iridoplegie nicht zustande kommen; dennoch wird uns dies nicht hindern, beim Zusammentritt der übrigen Symptome das Leiden für glaukomatös zu erklären.

4. Bei einer solchen Betrachtungsweise dehnt sich allerdings der Begriff der glaukomatösen Krankheiten über das Gebiet des typischen, früher sogenannten Glaukoms hin aus. Die Erweiterung von Krankheitsbegriffen ist unseres Erachtens zu rechtfertigen, wenn sie aus naturgetreuer Betrachtung entspringt und der praktischen Verständigung nicht entgegentritt. Fürchtet man das letztere, so mag der Name des typischen Glaukoms oder der glaukomatösen Chorioiditis für das bekannte Krankheitsbild festgehalten werden; sämtliche Erkrankungen, welche durch Druckzunahme und Rückwirkung auf den Sehnerven nach jenem Krankheitsbild hinzielen und doch eine sehr verschiedene Pathogenese haben, mag man unter Beigabe der spezielleren Bezeichnung Krankheiten mit glaukomatösem Habitus, glaukomatöser Tendenz, glaukomatösem Ausgang, oder, wenn es beliebt, kurzweg „glaukomatöse Krankheiten“ benennen.

Ich scheue mich nicht, selbst auf die Gefahr hin, manchen unbestimmt zu erscheinen, von einer Iritis, Iridochorioiditis mit glaukomatösem Charakter zu sprechen, einer Cataracta traumatica den Zusatz „mit Tendenz zu glaukomatöser Erblindung“ zuzufügen usw., ich scheue mich hiervor nicht, weil ich eine pathogenetische Anschauungsweise höher und fruchtbarer erachte, als eine diagnostische Dogmatik. Es fehlt hier, wie überhaupt in einer naturgemäßen Pathologie, nicht an Über[146]gangsformen und Zwischengliedern; dies darf uns nicht daran hindern, den Typus der Krankheit rein aufzufassen und von diesem festgestellten Standpunkt aus uns zu einer möglichst flüssigen, den Tatsachen entsprechenden Anschauungsweise zu erheben. Ich hoffe in dieser Beziehung durch die nächstfolgenden Betrachtungen über das Verhältnis des Glaukoms zu andern Krankheitsprozessen, sowie über die Übergänge anderer Krankheitsprozesse in Glaukom, meine Ansichten näher zu bekunden.

Wenn das Wesen der glaukomatösen Erkrankung auf einer Zunahme des intraokularen Drucks beruht, so läßt sich erwarten, daß nicht bloß innere, sondern auch äußere Krankheitsursachen dieselbe hervorrufen und daß wir sie experimentell herbeiführen und heilen können. Dem ist wirklich so. Man wird erwarten, daß ich solchen Ausspruch zu bekräftigen Versuche an Tieren angebe, allein wir brauchen nicht so weit zurück zu gehen. Es liegen Experimente genug an Menschen vor, welche mancher Operateur unfreiwillig und zu eigenem Bedauern angestellt hat. Diese Experimente sind in der Geschichte der Staroperationen, insonderheit der Diszision und in der Lehre von dem traumatischen Star enthalten. Die Erfahrung, daß Linsenresorptionen, welche mit einer übertriebenen Imbibition der Linse gepaart sind, zur Erblindung führen können, ist allgemein festgestellt, aber der Modus dieser Erblindung ist ein sehr verschiedener. Zum Teil erregt die aufquellende Linse durch ihre Berührung mit der Iris und den Spitzen der Ziliarfortsätze Iritis, bzw. Iridozyklitis mit plastischem oder eiterig zerfließenden Exsudate. Es kann hierbei eine völlige Zerstörung des Auges eintreten, es können die hinter der Iris befindlichen Exsudatschwarten unüberwindliche

optische Hindernisse abge[147]ben, es können in den Glaskörper eingelagerte Produkte durch ihre Schrumpfung die Netzhaut von der Aderhaut ablösen — dies alles gehört in eine Kategorie von Ausgängen, in welchen die Erblindung durch die Fortschritte eines entzündlichen Leidens mit permanent nachweisbaren Strukturveränderungen der inneren Membranen eintrat. Nun gibt es einen andern Ausgang, der, so häufig er ist, bisher noch nicht genügend hervorgehoben war und den man mit Fug und Recht als ein traumatisches Glaukom bezeichnen kann. Während der Linsenblähung wird der Bulbus sehr hart, Hornhautnarben, wenn solche z. B. nach Verletzungen vorhanden waren, werden prominent, die Hornhaut selbst unempfindlich, die vordere Kammer flacher, die Iris verfärbt sich, aber nicht durch entzündliche Hyperämie, sondern sie bekommt ein fahles, schmutziges Aussehen, und es zeigt sich besonders an den Stellen, wo nicht etwa hintere Synechien vorhanden sind, eine Tendenz zur Ausbuchtung, so daß der Sachkundige einen gewissen Grad von Iridoplegie nicht verkennen kann. Erlauben die Verhältnisse der Lichtdiffusion unter diesen Umständen eine Prüfung des Gesichtsfeldes, so gewahrt man, vielleicht noch bei entsprechendem zentralen Sehvermögen bereits laterale Verengung des Gesichtsfeldes. Bei stärkerer (aber nicht kompletter) Lichtdiffusion im aufquellenden Linsensystem ist Beschränkung des Gesichtsfeldes oder wenigstens Undeutlichkeit des exzentrischen Sehens stets zu vermuten, wenn ein vor dem Auge hin und her bewegter Lichtquell (Lampe) unsicher fixiert, die Richtung langsam oder überhaupt gar nicht aufgefunden wird. Wird unter diesen Umständen nicht eingegriffen, so pflegt nach beendeter Linsenaufsaugung zwar eine untadelhafte Pupille, aber ein geringes oder gar kein Sehvermögen erreicht zu sein. Die früheren [148] in größerem oder geringerem Maße vorhandenen Reizerscheinungen gehen zurück, und nur ein gewisser, oft nicht erheblicher Grad von Entfärbung der Iris und Iridoplegie verrät den frühern Zustand. Gewöhnlich erklärte man sich diese Erblindung durch die protrahierte Choroidalreizung bzw. Chorioiditis, Ergüsse im Innern des Auges, Netzhautlösungen und derlei. Von alledem weist aber der Augenspiegel in den bezüglichen Fällen nichts nach. Dagegen zeigt sich Sehnervenexkavation. Der Hergang war folgender: durch den Reiz der aufquellenden Linse entstand innerer Kongestivzustand und Hypersekretion von Glaskörperflüssigkeit,

Zunahme des intraokularen Drucks für längere Zeit und als Wirkung dieses letzteren auf die Oberfläche der Papilla optici Exkavation derselben. Wird auf einer bestimmten Höhe dieser Erscheinungen eingeschritten, sei es durch Linearextraktion, wenn die aufquellende Linse genugsam erweicht war, oder durch Iridektomie im entgegengesetzten Fall, so sieht man die für das Sehvermögen drohende Gefahr ebenso wie in der akuten Periode des Glaukoms zurückgehen; haben die Erscheinungen einige Zeit gedauert und eine mittlere Höhe erreicht, dann bleibt häufig Einengung des Gesichtsfeldes und ein gewisser Grad von Sehnervenveränderung zurück, wie in der späteren Periode des Glaukoms. Dies alles habe ich an Starkranken, zum geringen Teil an Diszidierten, zum größeren Teil bei traumatischen Katarakten, auf den verschiedensten Stufen beobachtet und darauf gerade meine therapeutischen Ansichten in solchen Fällen gegründet. Ich verrichte hier, wie schon aus den obigen Andeutungen hervorgeht, die Iridektomie nach ganz ähnlichen Indikationen, wie bei Glaukom, und hüte mich sogar die aufquellende Linse irgendwie mit dem Instrument anzugreifen, wenn ich nicht sicher bin, dieselbe, wenig[149]stens die Kernteile, vollständig entfernen zu können. Bei jüngeren Individuen ist freilich in der Regel mit einer Linseninbibition, welche die erwähnten Zufälle hervorbringt, auch eine derartige Erweichung verknüpft, um einen Austritt durch linearen Schnitt zu ermöglichen. Bei Individuen mittleren oder vorgerückteren Alters verhält sich die Sache aber anders; es kann schon eine Lockerung der Kortikalmasse die erwähnten Gefahren mit sich führen, ohne daß der Kern in geeigneter Weise an Kohäsion verloren hat. Für erstere paßt dann als Heilmittel der lineare Schnitt, für letztere die Iridektomie. Unter gewissen Umständen ist es ratsam, beides zu vereinigen.

Dasselbe Bild, welches uns nach traumatischen Katarakten und Diszisionen entgegentritt, sieht man auch nach Reklinationen sich entwickeln. Erblindungen nach Reklinationen sind nur zum Teil die Folge dauernder, durch Entzündung hervorgerufener Texturveränderungen der inneren Membranen, Netzhautablösungen usw. Zum großen Teil bekommen die Augen einen glaukomatösen Habitus, ganz in der früher angegebenen Weise. Die funktionelle Untersuchung zeigt Verengung des Gesichtsfeldes, endlich nur noch exzentrisches Sehen und das Ophthalmoskop weist die charakteristische Sehnervenveränderung

nach. Die Nadeloperateure haben dies sehr wohl gekannt, wenn sie sich in ihrer Weise ausdrückten: Gicht sei hinzugetreten, die gichtische Ophthalmie habe sich ausgebildet usw. Auch die äußerst langsamen, nicht selten nach Reklination entstehenden Erblindungen haben zum großen Teil den Hergang, daß durch den Reiz der reklinierten Linse Hypersekretion von Glaskörperflüssigkeit und Zunahme des intraokularen Drucks hervorgerufen wird. Es entsteht dann auch eine Amaurose mit Verengung des Gesichtsfeldes, ähn[150]lich wie in ganz chronischen und durch wenige äußere Zeichen hervorspringenden Fällen von Glaukom.

Die Entzündungen, welche durch Eindringen eines fremden Körpers in das Innere der Augen hervorgerufen werden, zeigen natürlich ein sehr multiples Krankheitsbild. Aber auch hier treten uns Formen entgegen, welche nach Art glaukomatöser Erkrankung die Erblindung herbeiführen. Es entwickeln sich die für die Druckzunahme charakteristischen Zeichen und deren Rückwirkung auf den Sehnerv, nicht aber die materiellen Veränderungen der inneren Membranen, vernichten die Funktion. Es ist auch sehr wohl begreiflich, daß ein fremder Körper, ohne diffuse Entzündung hervorzubringen, doch durch seine Gegenwart Hypersekretion von Flüssigkeiten erregt.

Werfen wir ferner einen Blick auf die zur Iritis hinzutretenden Erblindungen. Die Tatsache, daß zu einer mit Pupillarabschluß verlaufenen Iritis sich in weiterer Folge stets progressive Amblyopie hinzugesellt, ist von anderen und mir zur Genüge hervorgehoben. Ich habe hierauf großenteils die Notwendigkeit der Iridektomie unter ähnlichen Verhältnissen gegründet. Allein in der Erklärung dieser Amblyopien habe ich meine Ansichten seit jener Zeit, wo ich meine Arbeit über den Gegenstand schrieb, etwas modifiziert. Ich glaubte damals allerdings schon, daß der Abschluß der Pupille eine Druckveränderung in den hinteren Teilen des Bulbus hervorbringe, aber ich glaubte, daß diese Druckveränderungen ihren Einfluß auf die Zirkulation in der Aderhaut geltend mache, Glaskörperergüsse, Netzhautablösungen usw. provoziere, daß endlich diese letzteren den eigentlichen Quell der Erblindung abgäben. Diese Ableitung der Erscheinungen mag in der Tat für eine große Reihe von Fällen vorkommen, daß es [151] aber nicht die einzige, vielleicht nicht einmal die gewöhnliche ist, entnehme ich

meinen neueren Beobachtungen. Vor ungefähr 2 Jahren fesselte mich zunächst ein Fall von abgelaufener Iritis bei einer älteren Frau, bei welcher der Pupillarrand, mit der Kapsel verlötet, aber doch das Pupillargebiet selbst frei genug war, um eine detaillierte ophthalmoskopische Betrachtung des Augenhintergrundes zuzulassen. Die Frau wurde unter meinen Augen amblyopisch, und zwar entstand eine laterale Einengung des Gesichtsfeldes, welche schließlich zu exzentrischer Fixation führte. Der Bulbus war zwar entschieden härtlich und das Ophthalmoskop zeigte einen mittleren Grad von Sehnervenexkavation, da jedoch die brechenden Medien klar blieben, so konnte ich mir den Zusammenhang der Erscheinungen nicht recht deuten und nahm eine zufällige Komplikation abgelaufener Iritis und einer Amaurose mit Sehnervenexkavation an. Bald darauf kam ein Mann in den 40er Jahren in meine Behandlung, dessen eines Auge an Iridochorioiditis mit Äquatorialektasien erblindet, dessen zweites von chronischer Iritis befallen war. Die Untersuchung dieses letzteren ergab vollkommenen Pupillarabschluß, die Iris bereits an verschiedenen Stellen durch dahinter liegendes flüssiges Exsudat nach vorn gedrängt, in dem peripherischen Abschnitt der Pupille einige pigmentierte Auflagerungen, den größeren Teil derselben aber frei genug, um den Augenhintergrund zu kontrollieren. Die Sehschärfe war in den letzten Wochen, ohne den Hinzutritt neuer Entzündungen, rapid gesunken, so daß Patient nur noch Worte von Nr. 20 entziffern konnte; das peripherische Sehen nach allen Richtungen hin etwas beschränkt und das nach innen hin gelegene Dritteil des Gesichtsfeldes vollkommen fehlend; der Augapfel war sehr hart, und der Augenspiegel zeigte deutlich eine in der Bildung begriffene Sehnervenexkavation, [152] das Corpus vitreum war nicht getrübt. Offenbar hing die Amblyopie von dem Sehnervenleiden ab. Es wurde mir durch diesen Fall bereits sehr wahrscheinlich, daß die zum Pupillarabschluß hinzutretenden Amblyopien auf solchem Wege nicht selten entstehen könnten, daß die Beschränkungen des Gesichtsfeldes nicht direkt von Zerstörung der Netzhaut oder Ablösung derselben, sondern von jener Quelle abhängig seien. Seitdem habe ich eine Reihe von Beobachtungen, neuerdings auch einige Eröffnungen exstirpierter Augen gemacht, welche für diesen Hergang argumentieren. Ich glaube nicht, daß es die Anhäufung serösen Exsudats hinter der Iris ist, welche direkt die Druckzunahme erklärt,

obwohl sie einen Faktor ausmachen muß; die klinischen Tatsachen sprechen vielmehr dafür, daß eine Hypersekretion von Glaskörperflüssigkeit allemal hiermit konkurriert und wahrscheinlich das Hauptmoment für die Spannungszunahme abgibt. Von Wichtigkeit ist gewiß für diese Prozesse das Verhalten der Sklera, deren Unnachgiebigkeit das Zustandekommen der Druckerhöhung begünstigen, deren Nachgiebigkeit dasselbe erschweren muß. Deshalb sehen wir auch Iritides mit Pupillarabschluß bei älteren Individuen weit schneller als bei jungen die fraglichen Folgeerscheinungen hervorbringen, eine Tatsache, die übrigens auch für die oben erwähnten Fälle von Stardiszisionen und Cataracta traumatica gilt. Die Feststellung, daß die zur Iritis hinzutretende Amblyopie häufig ihren Grund in dem Sehnervenleiden hat, wurde dadurch erschwert, daß dieselben Augen, die eine Zeit hindurch außerordentlich stark gespannt sind, in der Regel später atrophisch werden und, da diese Periode die dauernde ist, öfter als solche zur Beobachtung gelangen. Die Atrophie wird dann allerdings durch sekundäre Texturveränderungen, zunehmenden Schwund der Chorioidea usw., [153] eingeleitet. — Durch den gegebenen Nachweis ändert sich auch in mancher Beziehung die Erklärung für die Heilwirkung der Iridektomie beim Pupillarabschluß. Die Wiederherstellung der Kommunikation zwischen beiden Kammern bildet freilich den nächsten Effekt und das nächste Heilbringende, es wird aber für den fraglichen Teil der Fälle nicht direkt eine sekundär eingeleitete Chorioiditis reduziert, sondern in ähnlicher Weise wie beim Glaukom eine Herabsetzung des Drucks und eine Sicherstellung des Sehnerven (und der Netzhaut) herbeigeführt.

In vollem Maße verdient unsere Aufmerksamkeit der Übergang der Sclerotico-chorioiditis posterior in glaukomatöse Krankheitsform. Während in der Regel bei dieser Krankheit kein hoher Grad von Sehschwäche eintritt, solange nicht die Folgekrankheiten der Glaskörpertrübung, Netzhautablösung, Katarakt vorhanden, oder die Chorioidalveränderungen auf die Gegend der Macula lutea übergegangen sind, so wurde ich neuerdings auf einen anderweitigen selteneren Verlauf aufmerksam. Ich sah bei älteren Leuten, die seit unbestimmter Zeit an Sclerectasia posterior litten, seitliche Einengung des Gesichtsfeldes und zunehmende Schwachsichtigkeit entstehen. Die weitere

Beobachtung lehrte mich, daß in solchen Fällen eine Sehnervenexkavation und überhaupt Andeutungen einer Druckvermehrung sich entwickeln. Die Exkavation des Sehnerven ist hier nie so auffallend und scharf markiert, als bei Abwesenheit von Sclerectasia posterior. Es läßt sich dies aus den anatomischen Verhältnissen leicht erklären; da die um den Sehnerven herum befindliche Sklera relativ gelockert, also deren Widerstandsfähigkeit von der des Sehnerveneintritts durchaus nicht so abweichend ist, als in normalen Augen, so kann auch [154] eine steile Grubenbildung an der Stelle der Papilla durch Druck nicht zustande kommen, sondern nur eine flachere Vertiefung, deren Rand geringe Gefäßverschiebung zeigt. Von einer physiologischen, etwas stark ausgeprägten Konkavität der Papille (Heinr. Müller) unterscheidet sich dieselbe besonders dadurch, daß sie sich bis zur Peripherie des Opticus erstreckt, während die physiologische nur die zentraleren um die Gefäßaustritte gelegenen Partien okkupiert. Das Verhalten eines solchen Sehnerven ist übrigens, wenn man einmal auf die Sache aufmerksam geworden, charakteristisch genug. Bei gewöhnlicher Sclerectasia posterior ist gerade die Abgrenzung des Sehnerven verwischt, das Terrain der Papilla läuft mit dem der anliegenden Sklera gewissermaßen in eins, so daß wir oft beides lediglich durch Ergänzung einer nach der inneren Seite noch erhaltenen Sehnervenkontur, durch das Verhalten der Gefäße und allenfalls durch die Erkenntnis des über der Sklera atrophierenden Chorioidalgewebes abgrenzen können. In den oben erwähnten Fällen tritt dagegen die Scheibe des Sehnerven wiederum deutlich inmitten oder an einer Seite der weißen Figur hervor. Dies ist zunächst, was Verdacht erregt; bei genauerer Betrachtung zeigt sich alsdann durch die üblichen optischen Mittel die Papilla flach ausgehöhlt; eine bedeutende Anomalie der Gefäße ist, wie oben gesagt, nicht zu erwarten, sondern nur eine leichte Verschiebung, ebenso ist auch die für Sehnervenexkavation charakteristische Beleuchtung der Papilla hier nur mäßig angedeutet. Mir scheint das Vorkommen einer jeden markierten Aushöhlung der Papilla in ihrer Totalität bei Sclerectasia posterior um so mehr pathologische Bedeutung zu verdienen, als selbst die physiologische Abflachung bzw. Einsenkung der Papilla um die Gefäße herum, wenn sie vorher vor[155]handen, sich bei Ausdehnung des hinteren Bulbusabschnittes zu verstreichen pflegt, wie ich mehrmals bei akquisiter

einseitiger Sclerectasia posterior im Vergleich zum anderen Auge beobachtet. Wahrscheinlich hängt dies direkt von der Verdünnung der anliegenden Chorioidea ab. — Mit dem Zustandekommen der Exkavation bei Sclerectasia posterior wird der bis dahin weichere Bulbus praller, die Pupille pflegt etwas weiter und träger, doch nicht vollkommen starr, auch die Kornea etwas unempfindlicher zu werden. Das Gesichtsfeld verengt sich zum Teil konzentrisch, zum Teil lateral und sehen wir zuweilen die Krankheit in eine beinah vollständige Erblindung übergehen. Es wird einem jeden Beobachter bald gelingen, diesen Hergang in seiner Praxis zu konstatieren. Man benutze nur Fälle von Sclerotico-chorioiditis posterior jenseits 50 Jahre, bei welchen hochradige Amblyopie, jedoch weder Glaskörpererkrankung, Netzhautablösung, Kataraktbildung, noch etwa zentrale Skotome infolge eines Ergriffenseins der Gegend der Macula latea vorhanden. Es war mir selbst interessant, meine Krankenjournale, vor der Epoche, wo ich diese Überzeugung gewonnen habe, nachzuschlagen; ich finde mehrfach die Diagnose „stationäre Sclerotico-chorioiditis posterior mit unverhältnismäßiger Sehschwäche und seitlicher Beschränkung des Gesichtsfeldes“ eingetragen, mir war die in flacher Form bemerkliche Sehnervenexkavation damals entgangen. Da der Hergang beinah ausschließlich an älteren Leuten vorkommt und sich in keiner Weise progressive Chorioidalveränderungen an denselben knüpfen, so halte ich es für das wahrscheinlichste, daß senile Veränderungen in der Sklera selbst zugrunde liegen. Fängt bei starker Ektasie die Sklera an sich zu verdichten, ihre Elastizität einzubüßen, so kann dies offenbar zu einer Steigerung des intraoku[156]laren Drucks mit Rückwirkung auf den Sehnerven Veranlassung geben. — Dasselbe, was von der Sclerotico-chorioiditis posterior, gilt von der ganzen hydrophthalmischen Krankheitsgruppe. Auch bei Sclerotico-chorioiditis anterior mit Sclerectasia anterior, beim Cirsophthalmus usw., entsteht auf einer gewissen Höhe Sehnervenexkavation; diese und der sich daran knüpfende Schwund der inneren Netzhautlagen bedingt in der Regel den Verlust der Lichtwahrnehmung, während sonst sich auch diese Ektasien mit einer leidlichen Funktion der Netzhaut vertragen. Hierfür sprechen die Befunde an exstirpierten Augen. Wenn an einem hydrophthalmisch ausgedehnten Auge keine quantitative Lichtempfindung mehr existiert, so findet man in der Regel, nach aufgeschnittenem

Bulbus die hintere Hälfte desselben von innen durch den Glaskörper beschauend, eine so exquisite Exkavation der Papille, als sie irgendwie in dem typischen Glaukom vorkommt. Auch in den früheren Perioden ist die Druckvermehrung und Rückwirkung auf den Sehnerven von größter Wichtigkeit und für die Würdigung der Verhältnisse zu kontrollieren.

Endlich haben wir noch eine ziemlich ausgedehnte Gruppe von Krankheiten zu erwähnen, welche in glaukomatöse Formen übergehen, nämlich die Gruppe ektatischer Hornhautnarben. Leucoma prominens, Staphyloma partiale und totale sind bekanntlich oft mit vollkommener Amaurose oder mit einer den optischen Verhältnissen disproportionierten Schwachsichtigkeit verbunden; nach Pupillenbildungen an derlei Augen bleibt deshalb, wenn nicht eine sehr genaue Untersuchung voranging, das Distinktionsvermögen hinter der Erwartung zurück, es zeigt sich Beschränkung des Gesichtsfeldes, selbst exzentrische Fixation. Früher beschuldigte man als[157]dann die Lage, Form, Exzentrizität der Pupille — Dinge, welche oft den geringsten, oft gar keinen Teil der Schuld tragen. Die Frage, woher bei prominierenden Hornhautnarben die Schwachsichtigkeit bzw. Erblindung stammt, hat bereits mehrere Beobachter, z. B. Arlt, ernst beschäftigt. Es ist mehrfach, besonders von diesem Forscher, die Druckveränderung, die unter solchen Verhältnissen im Innern des Auges stattfindet, hervorgehoben worden. Ich selbst habe in Bestätigung solcher Ansichten ophthalmoloskopisch die Überzeugung erlangt, daß eben diese Schwachsichtigkeit bzw. Erblindung von der durch den Druck bedingten Sehnervenerkrankung abhängt. Ich habe teils in spontan verlaufenden Fällen, bei denen sich durch Zerrung der Iris widernatürliche Pupillen gebildet hatten, teils nach Iridektomie die exkavierte Form des Sehnervens konstatieren können, so daß ich keinen Anstand nehme, dieselbe jetzt, auch wenn die ophthalmoskopische Untersuchung unmöglich ist, aus dem übrigen Verhalten des Auges bei ektatischen Hornhautnarben zu erschließen. Das Härterwerden des Bulbus, das Hervordrängen der Iris gegen die Kornea, die Verfärbung des ersteren, die Unempfindlichkeit der letzteren, die Ausdehnung der subkonjunktivalen Venen, das alles sieht man hier in vollkommen typischer Weise sich ausprägen. Hierzu kommt noch ein sehr faßliches Zeichen, nämlich die Prominenz der (bereits

verdichteten) Hornhautnarbe selbst. Solange nach stattgefundener Ulzeration die ersetzende Masse noch dünn und weich ist, so wird sie auch einem normalen Druck in übertriebener Weise nachgeben, deshalb begründet eine Hervorbuchtung in dieser Periode keineswegs den Schluß einer Druckvermehrung. Wenn dagegen das ersetzende Gewebe sich verdichtet hat und denselben oder einen höheren Widerstand leistet, als die gesunde Kor[158]nea, so sehen wir bei normal bleibendem Druck die früheren Prominenzen sich dem Niveau der angrenzenden Teile nähern oder unter dasselbe zurückgehen. Es ist dies aus der Geschichte der Irisvorfälle nach Hornhautgeschwüren, Staroperationen usw. zur Genüge bekannt. Wenn dagegen eine Zunahme des Drucks stattfindet, so geht auch mit der Bildung dichterer Substanz die Prominenz nicht zurück, es wird vielmehr der anliegende Teil der Kornea und selbst der Sklera an der Formveränderung allmählich partizipieren. Mehrfache Ursachen können die Druckerhöhung bedingen; zunächst eine Entzündung der mit der Kornea verwachsenen Iris. Solche Iritis resultiert aus der Diffusion des Reizzustandes, von dem stets entzündeten, in der Korneawunde liegenden bzw. vorgefallenen Iristeil, und wird, wie es scheint, durch die Anzerrung der Iris und besonders Pupillarverschluß, wenn solcher vorhanden, unterhalten. Eine durch die Ersatzmasse und Iris geführte Punktion entleert bei prominenten Hornhautnarben bzw. Staphylom bekanntlich häufig eine exsudative Flüssigkeit und beseitigt die Entzündung für einige Zeit. Eine zweite sehr gewöhnliche Quelle der Druckvermehrung liegt in einer aufquellenden, die Iris und die Firsten der Ziliarfortsätze reizenden Starlinse. Diese ist es, welche eine Hypersekretion von Flüssigkeiten hervorbringt. Daß deren Entfernung bei Heilung des eigentlichen Staphyloms oft den wesentlichsten Faktor ausmacht, weiß jeder Augenarzt, aber auch die Prominenz partieller Hornhautnarben wird häufig in ähnlicher Weise unterhalten. Ich glaube übrigens, daß auch ohne Ruptur der Kapsel und Starbildung die bloße Vorwärtsdrängung und Schiefstellung einer normal durchsichtigen Linse in ähnlicher Weise wirkt. Zum Beispiel diene folgender Fall:

[159] Ein 10jähriger Knabe hatte ein partielles Staphylom auf dem linken Auge; die vorwaltend prominente Stelle, gegen die Schläfe hin sitzend, war diametral ungefähr halb so groß, wie die Kornea, jedoch war die Krümmung der ganzen Kornea

sichtlich stark verändert, die Pupille nach außenhin disloziert, der innere Abschnitt des Pupillarrandes noch in geringem Umfang frei. Ich verrichtete die Iridektomie nach innen, die erhoffte Ausgleichung der Prominenz trat auch in vollkommener Weise ein, Patient konnte mittlere Schrift lesen; allein schon nach 14 Tagen begann unter einem gewissen inneren Reizzustande der Bulbus wieder prall und hart zu werden, bald hatte das Staphylom seine frühere Höhe erreicht. Es wurde nach einigen Wochen der mittlere Teil des Staphyloms exzidiert; dieselbe vorübergehende Heilung wie nach der Iridektomie. Nach einigen Wochen entschloß ich mich zu einer dreisteren Entfernung des staphylomatösen Hügels, derselbe wurde an seiner Basis abgetragen, ich gewahrte die vollkommen reine, in ihrer Kapsel liegende Linse, welche innerhalb des Substanzverlustes nun den Verschluß des Auges nach vorn bildete und mit ihrem äußeren Rande gewissermaßen gegen die Pseudokornea gedrängt hatte, jedenfalls aber schief gestellt war. Ich schwankte, ob ich die Linse gleich entfernen sollte, unterließ es jedoch, weil ich die Sache nicht für unbedenklich hielt, und die Rücksichten für das Sehvermögen um so weniger außer acht lassen wollte, als der kleine Patient auf dem zweiten Auge schwachsichtig war. Nach der unter einem Druckverband tadellos beschlossenen Vernarbung blieb abermals die Besserung nur wenige Wochen von Bestand und dann trat unter Prallwerden des Bulbus die Hervorwölbung aufs neue ein. Ich mußte mich demnach zur Entfernung der durchsichtigen Linse entschließen. Der Hügel, d. h. die neugebildete Ersatzmasse wurde aufs neue abgetragen, alsdann die Kapsel mit dem Zystitome eröffnet und die Linse ausgedrückt. Jetzt erst trat dauernde Heilung mit relativ gutem Sehvermögen ein; ich bin sicher, daß der Knabe ohnedem bei der Härte des Bulbus, dem deutlich ausgesprochenen Eingehen der anliegenden Hornhautteile in die Prominenz über kurz oder lang erblindet wäre.

[160] Mag die eine oder die andere Ursache obwalten, so glaube ich, daß allmählich Hypersekretion von Glaskörperflüssigkeit hinzutritt und sich an der Druckzunahme beteiligt, soviel aber steht fest, daß Chorioiditis mit dauernden Gewebsveränderungen, Netzhautablösungen und derlei weit seltener bei erblindeten staphylomatösen Augen gefunden werden, als man dies früher glaubte, und daß das Aufhören der Licht-

perzeption in der Regel durch Sehnervenexkavation bedingt wird. Jene Komplikationen veranlassen weit häufiger Phthisis bulbi. Das glaukomatöse Aussehen, welches solche Augen — mutatis mutandis — mit der Zeit annehmen, ist übrigens von altersher bekannt, ebenso die Tatsache, daß eine gleichzeitige Prominenz der vorderen Bulbushemisphäre und Härte des Bulbus bei ektatischen Hornhautnarben beinahe konstant Amaurose anzeigt. In therapeutischer Beziehung wird hier allerdings bei abgeschlossenem Übel nicht viel zu tun sein. Von unendlicher Wichtigkeit aber ist die Beobachtung der Drucksymptome während der Bildung und Verdichtung von Hornhautnarben.

Wir haben hier die verschiedensten Verhältnisse hervorgehoben, welche in ihrem weiteren Verlauf durch Vermehrung des intraokularen Drucks zu einem glaukomatösen Habitus des Auges führen können. Es waren: traumatische Katarakt, Iritis, Iridochorioiditis, Staphyloma posticum, die hydrophthalmischen Formen und ektatische Hornhautnarben. Wenn wir von diesen Krankheiten sagen, „sie werden glaukomatös“ oder „sie drohen mit glaukomatöser Erblindung“, so heißt dies, daß durch Druckzunahme eine Rückwirkung auf die Sehnervenpapille in analoger Weise, wie beim typischen Glaukom, stattfindet. Es heißt zugleich, „daß eine Abhilfe nur durch die Anwendung des druckvermindernden [161] Apparates zu erhoffen ist“. Ohne die andern Mittel, als Mydriatica, Parazentese und die Entfernung der aufquellenden oder dislozierten Linse zu verdrängen, spielt doch auch hier die Iridektomie eine sehr bedeutende Rolle: sie ist es, die häufig genug da hilft, wo alle andern Mittel ihren Dienst versagen. Es ist weniger eine spezielle Beziehung zu dem einen oder dem andern Krankheitsprozeß, als die allgemein druckvermindernde Wirkung, welche den Wert der Operation bestimmt und ihre Anwendung motiviert. Jedenfalls ist hier für eine auf Pathogenese gestützte Therapie noch ein reiches Feld.

[298]

Über die Resultate der Iridektomie und über einige Formen von konsekutivem und kompliziertem Glaukom.

(Aus dem Archiv für Ophthalmologie. VIII. Band, II. Abt., 1862.)

In einer dritten größeren Abhandlung: Weitere Zusätze über Glaukom und die Heilwirkung der Iridektomie, im VIII. Bande seines Archivs, II. Abt., S. 242—313 erörtert v. Graefe die seltenen Fälle des überaus akut auftretenden Glaukoms, des Glaucoma fulminans und stellt fest, daß hier schon am dritten Tage nach Beginn des Anfalls die Iridektomie nicht mehr eine volle Wirkung auszuüben vermag. Nachdem er ferner das Auftreten einer Katarakt nach der Glaukomiridektomie als die Folge einer fehlerhaften Technik gekennzeichnet und die möglichen Gefahren einer zystoiden Vernarbung beschrieben hatte, legt er eingehend die ausschlaggebenden Gründe dar, welche ihn in Übereinstimmung mit Donders Anschauung zur Überzeugung geführt hatten, daß die sogenannte „Amaurose mit Sehnervenexkavation" glaukomatöser Natur ist (S. 271—280). Er stellt hier den wichtigen Satz auf:

„Wenn hiernach eine jede Exkavation, welche ihrer Form nach den Typus der Druckexkavation repräsentiert, als glaukomatös anzusehen ist, so hat die Sehnervenveränderung begreiflicherweise gegen früher noch an pathognomonischer Bedeutung gewonnen. Trotzdem bleibe ich bei der früher (Arch f. Ophth., Bd. IV, 2, S. 144 [S. 51 des Abdrucks]) ausgesprochenen Überzeugung, daß die Sehnervenexkavation nur ein Symptom ist, aber nicht für sich allein den semiotischen Begriff des Glaukoms trägt. Dieser wurzelt in der Vermehrung der intraokularen Spannung mit Rückwirkung auf die Funktionen des Sehnerven bzw. der Netzhaut" (S. 279).

Weiterhin präzisiert v. Graefe den Begriff der „Druckexkavation" (S. 280) und stellt zuletzt eine Klassifikation der Glaukomfälle und Stadien auf, die allgemeine Geltung gewonnen hat: 1. das

Prodromalstadium, Glaucoma imminens, incipiens, 2. das Glaucoma evolutum, confirmatum, 3. das Glaucoma secundarium, consecutivum und 4. das Glaucoma absolutum oder die glaukomatöse Degeneration. Das Glaucoma evolutum ist wieder einzuteilen a) in das Glaucoma simplex oder das nicht entzündliche Glaukom, b) das Glaukom mit intermittierender Entzündung, c) das chronisch entzündliche Glaukom und d) das akut entzündliche Glaukom mit der Unterabteilung des Glaucoma fulminans (S. 289—297).

Von einer Konkurrenz der Parazentese, sowohl der vorderen als der hinteren, sowohl der großen als der kleinen mit der Iridektomie ist wohl heute bei Glaukom keine Rede mehr. Man hat sich ziemlich allseitig überzeugt, daß die Parazentese in den akut-entzündlichen Fällen nur ein Paliativmittel, in den schleichend-entzündlichen ohne jede Heilwirkung ist und bei den glaukomatösen Exkavationen durch die Hyperämie, welche sie unmittelbar setzt, sogar die veranlassende Ursache entzündlicher Vorgänge werden kann.

Das Verfahren der Iridektomie ist, wie ich glaube, seit meinen ersten Vorschriften in keiner wesentlichen Weise verändert worden, denn als unwesentlich und mehr der Individualität des Operateurs beliebt erscheinen mir die vorgeschlagenen Abänderungen der Instrumente, der Technik des Abschneidens usw. Die partielle Enkleise und die Durchschneidung des Tensor chorioideae hat vollends keinen nachhaltigen Beifall gefunden.

Wenn sich im allgemeinen die Tatsache, daß der pathologisch vermehrte Druck durch die Iridektomie dauernd herabgesetzt wird, in allen Händen bewährt hat, so bedarf diese Tatsache immer noch einer befriedigenden Erklärung. Donders hat die bisher aufgestellten Vermutungen in einer sehr lehrreichen Weise widerlegt. (Siehe Haffmans.)[1])

Betreffs der Heileffekte in der frühen und späten Periode des akut-entzündlichen Glaukoms könnte ich nur das früher Gesagte wiederholen. Selbst einige scheinbar widersprechende Beobachtungen, die mir von befreundeten [299] Kollegen mitgeteilt wurden, haben nur dazu beigetragen, die aufgestellten Gesetze zu bestätigen. So sind mir z. B. Fälle vorgehalten worden, in denen nach angeblich ganz kürzlichem Bestehen akuter Glaukomschübe ein sehr unvollkommener Heileffekt eintrat. Ich bin dann immer bemüht gewesen, dem Hergange

[1]) Archiv f. Ophthalmol., VIII. Bd., II. Abt., S. 174 ff.

genau nachzuforschen; allemal fand sich, daß die Beobachtungen das erst erkrankte Auge betrafen, und daß die Patienten in Angabe des Erkrankungstermins ungenau gewesen waren. Sie gaben nachträglich sogar meist die Wahrscheinlichkeit früherer Sehstörungen zu, zum Teil wurde mir die Präexistenz der letzteren durch die Form des Gesichtsfeldes und durch die Sehnervenveränderung durchaus zur Gewißheit. Niemals ist mir von einer negativen Wirkung bei einer frisch entzündlichen Affektion des zweiten, allein für die Kontrolle dienlichen Auges berichtet worden. — In umgekehrter Richtung glaubten einige Kollegen enorme Besserungen der zentralen Sehschärfe (z. B. von Schrift 18 auf 3) nach veraltetem, mehrjährigem Bestehen eines chronisch-entzündlichen Glaukoms beobachtet zu haben. Allerdings hatte dies stattgefunden, aber das genaue Krankenexamen ergab, daß zwar ein altes Übel, z. B. glaukomatöse Exkavation mit intermittierender Entzündung bestanden hatte, daß aber der Verfall der zentralen Sehschärfe erst kürzlich, durch die letzten Entzündungsschübe eingeleitet war.

Über die Divergenz der Erfolge in den späteren Stadien, wenn Sehnerv und Gesichtsfeld bereits verfallen, habe ich mich ebenfalls zur Genüge früher erklärt und könnte jetzt zum Beweise eine große Reihe mehrjähriger Beobachtungen anführen. Ich kenne Patienten, welche ich vor 5 Jahren bei sehr schmalem Gesichtsfeld und stark exzentrischer Fixation operierte und deren dürftige Sehkraft sich bis heute erhalten, sogar noch in den letzten Jahren spurenweise gebessert hat, andere dagegen, [300] die bei noch leidlicher (d. h. auf 15—20 % gesunkener) Sehschärfe und nur seitlich beschränktem Gesichtsfeld operiert wurden und doch, nach vorübergehender Besserung, im Laufe der Zeiten allmählich wieder verfallen sind. Letzteres ist freilich die Ausnahme, da sich im ganzen die Fälle mit zentraler Fixation gut erhalten resp. sukzessive bessern. Trat eine weitere Abnahme der Sehkraft ein, so geschah dies fast nie durch glaukomatöse Rückschübe, d. h. durch Wiederauftauchen neuer Druckerscheinungen mit oder ohne Entzündungen. Es war, ohne alle Andeutung des glaukomatösen Übels, die Fortbildung der einmal eingeleiteten Sehnervenatrophie, unter welcher die Sehkraft litt.

Die Iridektomie wegen neuer Druckerscheinungen zu wiederholen, fand ich nur 10 oder 11 mal Veranlassung und zwar 3 oder 4 mal in den spätesten Perioden (der glauko-

matösen Degeneration), wo ja überhaupt die Hilfe der Operation unsicher ist, 4mal wegen nicht kunstgerechter Ausführung der ersten Operation, so daß nur drei Fälle bleiben, in denen man den Effekt einer Iridektomie als ungenügend ansehen mußte. Unter diesen dreien brachte 2mal eine wiederholte Iridektomie Erfolg, während in einem der Effekt auch nach dem zweiten Eingriff ausblieb. Ebenso bewirkte die kunstgerechte Ausführung der Iridektomie bei denjenigen Kranken, wo die erste Exzision nicht nach Vorschrift vollführt war, den gewünschten Effekt, mit Ausnahme einer einzigen Patientin, bei welcher sich später wieder Druckzunahme zeigte. Um diesen Zahlen wenigstens einigen Wert zu verleihen, muß ich hinzufügen, daß sie sich auf eine Gesamtsumme von mehr als 400 wegen glaukomatöser Zustände operierter Augen beziehen.

Obwohl wir eine weißliche Verfärbung der Papille mit Recht als ein Zeichen fortschreitender Atrophie (der Nervenelemente) fürchten, so muß ich doch erwähnen, [301] daß in Glaukomfällen, namentlich älteren Bestehens, eine derartige, sogar stark zunehmende Verfärbung während der Monate nach der Operation beobachtet wird, ohne daß sich irgendwelche Gefahren für die Zukunft anknüpfen. Es bezieht sich dies besonders auf Patienten, welche bei mehr oder weniger Gesichtsfeldbeschränkung bereits eine tiefere Sehnervenexkavation boten, die sich nach der Iridektomie wieder abflachte. Anfangs bin ich wegen des genannten Symptoms recht besorgt gewesen, erst die Erfahrung hat mich gelehrt, daß dasselbe hier keine schlimme Bedeutung hat, wenn sich nicht zugleich eine Vermehrung der funktionellen Störung anschließt. Ohne diese letztere dürfte das Phänomen vielleicht mehr der optische Ausdruck für die mit Verstreichung der Exkavation sich ändernden Lagerungsverhältnisse sein. Die partielle Atrophie der Faserbündel mit Trübung des interstitiellen Bindegewebes war vor der Operation schon vorhanden, aber gerade wegen der Seitwärtsdrängung der Bündel weniger sichtbar, als wenn sich diese später wieder der Sehnervenachse nähern und aneinander rücken. Auch könnte mit dem Nachlassen des Druckes eine weitere Texturveränderung in dem Bindegewebsgerüst Platz greifen, die nicht, wie unter anderen Verhältnissen, mit einer entsprechenden Verkümmerung der nervösen Elemente koinzidierte.

In den Fällen, welche nicht von manifesten Entzündungszeichen begleitet sind, wollen einige Fachgenossen noch immer

die völlige Erfolglosigkeit der Iridektomie behaupten. Mit festester Überzeugung kann ich gleich Donders[1]) diesen Behauptungen entgegentreten und muß mir die Meinungsdifferenzen hier teils durch eine abweichende diagnostische Auffassung erklären, indem nämlich Amaurosen mit atrophischen und starken physiologischen Exkavationen in das Operationsterrain mit hineingezogen wurden, teils dadurch, daß man zu [302] spät operierte oder ungerechtfertigte Erwartungen an die direkte Operationswirkung knüpfte. Es ist allerdings zu beklagen, daß die Patienten mit glaukomatösen Exkavationen verhältnismäßig später Hilfe suchen, als bei entzündlichen Anfällen. Sie werden durch ihre Beschwerden weniger an die Notwendigkeit einer solchen gemahnt. Kommt nun hinzu, daß der Arzt von der Operation nicht einen schlagenden Effekt, sondern nur Erhaltung des status quo oder geringe allmähliche Besserung versprechen kann, so wird manchen der Entschluß zur Operation vollends schwerer als bei entzündlichen Fällen, wo sich dies günstiger gestaltet. Nur wenn die Patienten durch den spontanen Ablauf des Übels auf dem einen Auge des Sehvermögens beraubt wurden, sehen sie leicht ein, daß auch in der einfachen Erhaltung des status quo ein positiver und sozusagen lebensrettender Gewinn liegt. Ich selbst habe früher in diesen Fällen zu lange mit dem Rat der Operation gezögert, weil nämlich vergleichsweise zu den entzündlichen Fällen sich die zentrale Sehschärfe länger erhält und man in dieser Beziehung selbst bei vorgerücktem Übel durch die Operation weit mehr aufs Spiel setzt. Die Taktik des Wartens hat sich aber keineswegs bewährt. Da die plötzlichen Abnahmen der Sehkraft bei Glaukom immer von Entzündungsschüben abhängen, so finden wir bei Operation der einfachen glaukomatösen Exkavationen einen Zustand vor, der sich seit längerer Zeit nur wenig geändert hat. Die Sehstörung steht hier in engerem Verhältnisse zu dem Grade der einmal evolvierten Sehnervenatrophie als in den entzündlichen Fällen, wo teils die stattfindenden Trübungen der Medien, teils die durch plötzliche Druckexzesse herbeigeführte Leistungsunfähigkeit der Netzhaut sich als Faktoren bei den Funktionsstörungen beteiligen. Dies muß sich notwendig auch auf den Modus der Therapie projizieren. Es war deshalb erklärlich, daß man an-

[1]) Haffmanns, l. c., S. 173.

fänglich [303] die therapeutischen Wirkungen bei den glaukomatösen Exkavationen gänzlich übersah. Allmählich aber hat es sich erwiesen, daß hier für die Dauer ungefähr dieselben Effekte eintreten wie bei den entzündlichen Fällen in den späteren Stadien, wenn man von der unmittelbaren Wirkung absieht, die sich in den ersten Wochen nach der Operation durch die Rückbildung der Trübungen und entzündlichen Druckexzesse besonders kennzeichnet. Wie sich hier in der Regel, wenn der Grad der Sehnervenatrophie noch nicht zu vorgerückt war, eine allmähliche, äußerst langsame Besserung herausstellt, so findet es sich ebenfalls bei den glaukomatösen Exkavationen. Hielte ich es nicht für zu weitläufig, so könnte ich zahlreiche Krankengeschichten beibringen, in denen bei einer halbjährigen bis dreijährigen Beobachtung das Gesichtsfeld permanent abgenommen, resp. auch die Sehkraft verfallen war und dann nach der Iridektomie während einjähriger bis dreijähriger Beobachtung teils ein vollkommener Stillstand, teils eine allmähliche, zum Teil sogar erhebliche Besserung eintrat. Selbst in zwei Fällen, wo bei einer vollkommen typischen Exkavation alle Druckzeichen inkl. einer deutlich tastbaren Spannungsvermehrung fehlten, konnte eine solche Besserung konstatiert werden, obwohl ich mir in dieser Beziehung immer mehr verspreche, wenn deutliche Zeichen in anderen Teilen es wahrscheinlich machen, daß die Sehstörung sich nicht bloß durch den einmal herbeigeführten Zustand des Sehnerven, sondern durch ein noch nachweisbares Leitungshindernis erklärt. Nur einen Fall muß ich der Wahrheit gemäß anführen, wo bei typischer Druckexkavation in einem noch relativ guten Zustande d. h. bei leichter seitlicher Einengung des Gesichtsfeldes operiert wurde und trotz völlig vorschriftsmäßiger Iridektomie doch ein späterer Verfall der Sehkraft ohne Drucksymptome fast bis zur Erblindung eintrat. In zwei anderen ereignete es sich, [304] daß in dem halben Jahre nach der Operation zwar ein Sinken der zentralen Sehschärfe jedoch ohne Abnahme im Gesichtsfelde eintrat, alsdann aber der Zustand stationär blieb. Hier spielten offenbar schon früher angelegte atrophische Veränderungen nach Hinwegnahme der Druckursache noch eine Strecke weiter, was ja nichts Wunderbares hat. Das Phänomen der weißlichen Entfärbung der Papille wurde bei glaukomatösen Exkavationen in derselben Weise und in derselben Bedeutung wie bei den entzündlichen Fällen beobachtet.

Noch auf zwei Formen von Glaukom möchte ich besonders aus therapeutischen Gründen die Aufmerksamkeit lenken. Die erste derselben habe ich früher schon hervorgehoben, nämlich die bei Sclerectasia posterior sich konsekutiv entwickelnde glaukomatöse Exkavation. Als ich jedoch hierüber Mitteilungen machte (siehe A. f. O. Bd. IV, 2. S. 153 [1]) hatte ich dieselbe nur einigemal an älteren Individuen beobachtet, die an hochgradiger, in den Jugendjahren rasch progressiver, dann fast stationärer Myopie gelitten hatten. Seitdem habe ich diese Form noch mehrmals, und zwar zum großen Teil an jüngeren Individuen, unter einem ziemlich konstanten Krankheitsbild wiedergefunden. Die Myopie variierte in den sieben Fällen, über welche ich genaue Notizen besitze, zwischen $\frac{1}{8}$ und $\frac{1}{2^1/_2}$; die Augen hatten alle ein prominentes, etwas glotzendes Aussehen, boten aber wenig Drucksymptome (noch weniger als in den früher an älteren Individuen beobachteten), in zweien wurde sogar die Abwesenheit einer deutlich tastbaren Spannungsvermehrung eigens vermerkt. Auf der Sklera waren ziemlich zahlreiche feinere Gefäße, aber nicht die charakteristischen ektatischen Venen, vordere Kammer überall von normaler, der Myopie konformen Tiefe, [305] die Pupille bei zweien allerdings, selbst in Anbetracht der hochgradigen Myopie sehr weit, in allen aber entsprechend der Sehkraft beweglich, auch die Akkommodationsbreite zeigte, wo sie noch genau bestimmbar war, keine namhafte Beschränkung. Um den Sehnerven befand sich, mit Ausnahme eines Falles (von weitgreifender Aderhautatrophie, nur eine mäßig breite sichelförmige, scharf abschneidende Atrophie, das Pigment aber war in dem größeren Abschnitte der hinteren Bulbushemisphäre etwas verblaßt. Der Sehnerv war, abweichend von dem, was ich an alten Leuten beobachtet hatte, sehr tief und steil, nur bei dem ältesten Patienten (50 Jahr) etwas seichter, aber immerhin charakteristisch [2]) exkaviert. Brechende Medien blieben mit Ausnahme eines Falles, in dem spätere Entzündungen hinzutraten, klar. Auf Grund dieses Verhaltens und der geringen Drucksymptome fällt

1) Im Neudruck S. 57.

2) Ich erkläre mir diese Differenz mit meinen früheren Beobachtungen teils durch einige Unterschätzung der Tiefe in jenen, teils dadurch, daß dort in der Regel ausgedehntere Aderhautatrophie zugegen war.

die Form in das Bereich der glaukomatösen (konsekutiven) Exkavationen. Immer waren beide Augen fast zugleich erkrankt, aber 5mal in sehr verschiedener Weise, so daß auf dem einen noch eine gute zentrale Sehschärfe bei mäßiger lateraler Einengung des Gesichtsfeldes, auf dem andern nur exzentrisches Gesichtsfeld existierte. Die Patienten waren zwischen 14 und 50, 4 davon unter 30 Jahr. Ich habe außer diesen sieben (operierten) Fällen noch einige ähnliche beobachtet, die nicht operiert, alle allmählich erblindeten. Von meinen Operierten führe ich beispielsweise einen jungen Mann an, der vier Jahre in meiner Beobachtung ist. Ich besitze die Gesichtsfeldmessungen, die fast zwei Jahre vor der Operation in Abständen von vier Monaten gemacht wurden. Bei der ersten Prüfung war das eine Auge bereits auf exzentrische Lichtempfindung [306] reduziert, das zweite zeigte bei völlig normaler Sehschärfe eine leichte, periphere Undeutlichkeit nach innenoben. Myopie $^1/_4$, Akkommodationsbreite $^1/_5$ (bei 18 Jahren). Dann verfiel das zweite Auge zusehens, jede neue Prüfung ergab ein ungünstigeres Resultat. Als ich mich endlich zur Operation dieses Auges entschloß, war zwar die Sehschärfe erst auf 60 % gesunken, aber das Gesichtsfeld hatte nach innenoben nur noch eine Öffnung von 20° und innerhalb dieser war das exzentrische Sehen bis gegen das Zentrum höchst undeutlich, bei geringer Lichtintensität fast defekt. In den beiden Jahren seit der Operation hat sich die Sehschärfe von 60 % bis 80 % gehoben, das Gesichtsfeld nach der Beschränkung hin um eine Zone von 10° gewonnen und auch nächst der Grenze des Defektes ist das exzentrische Sehen deutlicher als früher. Ohne Iridektomie wäre dieser Patient wahrscheinlich schon völlig blind oder auf eine dürftige exzentrische Lichtempfindung reduziert.[1]) Dieselbe günstige Wendung habe ich

1) Interessant war mir in diesem Fall das Auftreten sehr massenhafter Veränderungen in der Pigmentlage der Aderhaut während des ersten Jahres nach der Operation, von denen früher nicht das mindeste zu entdecken gewesen war. Eine ähnliche Beobachtung habe ich noch in einem anderen Falle gemacht. Sind wir nicht, da sich nicht die mindeste Verschlechterung an diese Erscheinungen knüpfte, im Gegenteil die Besserung kontinuierlich vor sich ging, zu der Annahme berechtigt, daß ein Prozeß in der Aderhaut schon früher existierte, der den Untersuchungsmitteln entging, aber nach der Druckverminderung in eine andere für die Diagnose zugängigere Phase eintrat? Ich glaube für diese Vermutung noch mehrere Gründe zu haben, welche ich be-

entsprechend dem Stadium, in welchem operiert ward, bei den übrigen Kranken beobachtet. Die Iridektomie scheint demnach auch für diese Kategorie eine sichere Rettung zu gewähren, nur muß ich dringend raten, recht früh zu operieren, da von dem spontanen Verlauf oder anderweitigen Kurversuchen [307] erfahrungsgemäß keine Sistierung des Prozesses zu erwarten steht. Bei einem Patienten, bei welchem das Gesichtsfeld bereits hart am Fixierpunkte abschnitt, trat nach der Operation — ich darf dies nicht verschweigen — eine Abnahme der zentralen Sehschärfe von Nr. 11 bis Nr. 15 ein, die sich erst sehr allmählich und nicht völlig wieder ausglich, das Gesichtsfeld hat sich aber auch hier nicht bloß gehalten, sondern selbst etwas ausgedehnt. Eine materielle Veränderung im Augenhintergrunde konnte zur Erklärung des erwähnten Vorfalls nicht nachgewiesen werden; ich führe denselben auch gewiß nicht an, um die Indikationen zur Operation zu entkräften, — denn auch dieser Patient, der jetzt zum Teil sein Amt versieht, wäre ohne Operation wahrscheinlich blind —, sondern im Gegenteil um zu motivieren, daß man nicht abwarten soll, bis der Fixierpunkt bedroht ist und wahrscheinlich jedweder Eingriff in die Zirkulationsverhältnisse das über ihm schwebende Schwert herabsenken kann. — Im übrigen muß man in den erwähnten Fällen besondere Vorsichten beim Abfluß des Kammerwassers anwenden, da man des Grundübels wegen wohl Ursache hätte, innere Blutungen resp. Netzhautablösungen zu fürchten, wovon mir indessen bis jetzt in der allerdings noch kurzen Reihe nichts vorgekommen ist. Zu bemerken bleibt aber, daß unter 11 operierten Augen sich 4mal zystoide Vernarbung und zwar an zwei Augen (desselben Individuums) in höherem Grade eingestellt hat. Dies motiviert die Vorsicht, die Augen nach der Operation länger als gewöhnlich vor Schädlichkeiten zu schützen und unter einem Druckverband zu halten.[1])

---

sonders dem Verhalten der funktionellen und materiellen Störungen bei Aderhautprozessen entnehme und gelegentlich mitteilen werde.

1) Mag auch eine fortgesetzte Erfahrung das Vorkommen dieser Form relativ nicht so häufig in der ersten Lebenshälfte nachweisen, so gehört sie, abgesehen von den glaukomatösen Krankheiten, die der Staphylombildung, dem Pupillarabschluß und der Blähung verletzter Linsensysteme folgen, doch unbedingt zu denjenigen, welche sich am wenigsten an die vorgerückten Jahre knüpfen. Es ist bekannt, daß namentlich die entzündlichen Formen sich selten vor dem 30. und äußerst

[308] Die zweite Form, welche ich hier noch erwähnen will, fällt in das Bereich der Glaucoma complicatum; ich habe sie 4mal an älteren Individuen, alle weiblichen Geschlechts, beobachtet. Der äußere Habitus ist der eines chronisch-entzündlichen Glaukoms mit Exazerbationen, der Sehnerv exkaviert sich ziemlich langsam, wird aber sehr rasch weißlich verfärbt. Zwei Symptome kennzeichnen den Zustand besonders von den gewöhnlichen Fällen, nämlich die Art der Gesichtsfeldbeschränkung und die Kopfsymptome. Während es beim gewöhnlichen Glaukom die entschiedene Regel ist, daß das Gesichtsfeld sich von der Innenseite her beschränkt[1]) — eine Regel, von welcher ich nur seltene Ausnahmen und noch seltenere Umkehrungen kenne — verhält es sich hier anders. In dreien der Fälle trat geradezu das Gegenteil ein, nämlich eine Beschränkung von außen nach innen und es blieb für lange Zeit nur exzentrische Lichtempfindung nach innen zurück. In dem vierten zeigte sich eine mehr allseitige Beschränkung, stärker jedoch von beiden Seiten als nach oben und unten, am allerstärksten wiederum nach außen. Die Kopfsymptome beschränken [309] sich nicht auf Ziliarneurose mit ihren üblichen Irradiationen, sondern es litten sämtliche Patientinnen an Brausen im Kopf, Taumelgefühl und großer Hinfälligkeit. Die Agrypnie, die allerdings auch so häufig das einfache Glaukom begleitet, hatte bei diesen Individuen immer einen exquisiten Grad und wurde durch Opiate wenig oder gar nicht gelindert. Drei zeigten eine auffällige Macies und vorgerückte Arteriosklerose, besonders an den Karotiden und Temporalarterien nachweisbar, eine zugleich Insuffizienz der Aortenklappen. Hätte ich die Patientinnen

---

selten vor dem 20. Lebensjahr einfinden, doch will ich bei dieser Gelegenheit hervorheben, daß eine völlige Immunität selbst dem kindlichen Alter nicht angehört. Noch im Laufe des letzten Semesters operierte ich ein Mädchen von 10 Jahren, deren beide Augen in einem Intervall von einigen Monaten an einem akuten Glaukom erkrankt waren. Als ich das Kind sah, fand ich mäßige Entzündung, beide Pupillen äußerst dilatiert, Iris entfärbt, diffuse Trübung des Kammerwassers, Bulbi steinhart, Sehnerv, besonders auf dem älter erkrankten Auge, tief exkaviert, beiderseitige Gesichtsfeldbeschränkung nach innen-oben, kurz das vollkommen typische Bild. Ein mehrwöchentliches Prodromalstadium schien dem ersten entzündlichen Anfall vorangegangen zu sein. Hyperopie war erblich in der Familie, sonst keine glaukomatöse Erkrankungen. Iridektomie führte den Verhältnissen gemäß zu einem sehr günstigen Resultat.

1) Vgl. Haffmans l. c. S. 170.

vor den glaukomatösen Entzündungsschüben untersuchen können, so wäre es mir wohl von Anfang an klar geworden, daß es sich hier nicht um ein einfaches Glaukom handelte. Man hätte vermutlich schon eine weißliche Verfärbung des Sehnerven und eine Beschränkung des exzentrischen Sehens nach außen vorgefunden, allein das Glück einer so frühzeitigen Beobachtung hatte ich erst in dem vierten Falle, nachdem ich in den früheren über den Hergang durch die abweichenden Erfolge der Iridektomie bereits einigermaßen belehrt worden. Die Operation beseitigte nämlich wie gewöhnlich die glaukomatöse Entzündung, hob die Ziliarneurose, besserte auch temporär das Sehvermögen, aber es blieben die oben erwähnten akzessorischen Kopfbeschwerden zurück, auch verfiel die Sehkraft schon nach einigen Monaten wieder in progressiver Weise, unter zunehmender Atrophie des Sehnerven und dies unter Umständen, wo ein ähnlicher Ausgang sonst nicht beobachtet wird, so in zwei Fällen, wo bei einer erst leichten Beschränkung des peripheren Sehens nach außen, also unter einer gemeinhin günstigen Prognose operiert war. Über die hier zugrunde liegende Komplikation wird schließlich nur der anatomische Befund entscheiden können. Es ist aber aus den Symptomen höchst wahrscheinlich, daß es sich um eine präexistierende oder mit [310] dem glaukomatösen Prozeß koinzidierende Zerebralamaurose, durch Sklerose der Hirnarterien bedingt, handelt. Entscheidend war für mich der vierte Fall, in welchem ich die Patientin bereits mehrere Monate an Amblyopie mit leichter Undeutlichkeit des peripheren Sehens nach außen, weißlichen Sehnerven und heftigen Kopfsymptomen, namentlich Brausen und Schwindel, fast bis zur Ohnmacht, behandelt hatte, und sich dann erst glaukomatöse Prodromalzeichen einfanden, welche bald in ein subakutes, durchaus typisches Glaukom übergingen. War aber auch in den andern Fällen die Zerebralamaurose präexistierend? Ich möchte es glauben, konnte aber aus der Anamnese, soviel ich sie nachträglich zu ergründen gestrebt, keine sichere Entscheidung fällen. Natürlich ist auch in solchen Fällen die Iridektomie angezeigt, solange sie lästige Beschwerden zu heben und eine sonst nicht erreichbare temporäre Besserung herbeizuführen vermag. Aber die Prognose ist anders zu stellen bzw. auch der Rat einer Operation in den vorgerückteren Stadien, wenn die Ziliarneurose nicht gebietet, vergleichsweise zum einfachen Glaukom, zurückzuhalten.

Noch ein Wort über die Iridektomie in den letzten Phasen des Glaukoms, bei der sogenannten glaukomatösen Degeneration. Daß für das Sehvermögen hier nichts mehr zu erwarten, ist selbstverständlich; können aber die von der Spannung abhängigen anderweitigen Beschwerden durch Iridektomie gehoben werden? Es wird dies um so unsicherer, je entwickelter die Degenerationserscheinungen einerseits und je reduzierter der atrophische Irissaum andererseits ist. Wir können bei der gewöhnlichen Technik alsdann nur wenig Iris exzidieren, und doch wäre gerade hier eine recht umfangreiche Ausschneidung erforderlich. Hierzu kommt, daß in diesem Stadium die Neigung zu inneren Hämorrhagien besonders [311] zugenommen hat, wie es sich ja an dem spontanen Auftreten derselben sowohl in der vorderen Kammer, als im Glaskörper und in den inneren Membranen erweist. In der Tat sieht man alsdann die ohnehin der Druckverminderung häufig nachfolgenden Netzhautekchymosen eine ungewöhnliche Ausdehnung annehmen, Blutungen in den Glaskörper, die Aderhaut und innere Entzündungen sich anschließen. Diese letzteren können dann freilich, gerade wenn sie eine gewisse Höhe überschreiten, zur eitrigen Cyclitis und Phthisis bulbi führen, allein dies Resultat ist nicht zu berechnen, und wird außerdem durch Schmerzen für die schon genugsam geplagten Patienten, vielleicht selbst durch Gefahr für ein zweites Auge zu teuer erkauft. Freilich sieht man zuweilen auch hier noch gegen Erwarten die Beschwerden sofort nach der Iridektomie weichen, aber es ist nicht mehr die Regel. Einmal hörten die Schmerzen, welche der ersten Pupillenbildung widerstanden, sofort nach einer zweiten auf. Bei einem andern Patienten mit bereits hochgradigen Skleralektasien und zentraler Hornhauterweichung, bei welchem auch die Wiederholung erfolglos geblieben war, erzielte die Entfernung der gesamten Iris durch totale Dialyse, die gewünschte Entspannung. Allein in verschiedenen andern Fällen erwiesen sich auch diese Ausnahmeverfahren erfolglos und es bleibt wohl praktisch das Vernünftigste in dem Stadium der glaukomatösen Degeneration, wenn überhaupt ein Eingriff angezeigt ist, sofort die Enukleation zu verrichten. — Liegen allenfalls besondere Gründe für die Erhaltung des Bulbus vor, so mag man versuchsweise die Iridektomie ausführen, jedoch mit der Vorbedingung, daß Patient sich eventualiter bald darauf den Bulbus entfernen läßt. Einen ähnlichen Standpunkt habe ich

für die glaukomatöse Degeneration, welche andern Prozessen z. B. dem Staphyloma corneae folgt, schon früher vertreten (A. f. O. Bd. VI, 1, S. 127).

[312] Schließlich reihe ich hier noch eine Beobachtung an, welche genauer geprüft zu werden verdient. Es hat sich die Überzeugung wohl durchweg in der Ophthalmologie Bahn gebrochen, daß beim ausgeprägten Glaukom durch nicht operative Kurversuche kein Resultat zu erreichen ist. Das Fortbestehen der Spannungsvermehrung übt notwendig mit der Zeit seinen deletären Einfluß auf den Sehnerv. Könnte sich die Sache aber nicht anders verhalten, wenn dieser nachteilige Faktor beseitigt ist? Könnten nicht durch Mittel, welche auf die Zirkulation und Sekretion der inneren Membranen wirken, die noch fungierenden, aber in ihrer physiologischen Leitung geschwächten Netzhautelemente eine bessere Funktion wieder gewinnen? Diese Möglichkeit, die vollends durch Analogien bei Aderhautentzündungen mit sekundärer Netzhautentartung gestützt wird, gab mir den Impuls für einige Kurversuche an Augen, die früher teils von mir, teils von andern der Iridektomie unterworfen waren. Begreiflicherweise blieben diese Versuche in vielen Fällen durchaus negativ, in einzelnen aber trat ein für mich selbst überraschender Effekt ein. Ob die diuretischen und leicht eröffnenden Wässer, womit ich die Patienten gespeist, hierbei ein Verdienst hatten, mag mit Recht angezweifelt werden, allein auf Blutentleerungen, durch Heurteloup'sche Blutegel an der Schläfe appliziert, trat nach einem langen stationären Verhalten ein derartiges stufenweises Vorrücken der Sehkraft ein, daß von einer Täuschung keine Rede sein konnte. In zwei Fällen, wo seit einem halben Jahr — die Iridektomie selbst war vor 8 bzw. 10 Monaten verrichtet — keine Veränderung beobachtet war, stieg die Sehkraft von Nr. 16 auf Nr. 11, bzw. von 8 auf 4 und bei einer Patientin, welche einer dreimaligen Iridektomie im Ausland unterworfen war und neuerdings an Sehkraft verloren haben sollte, stieg die Sehkraft von dem mühsamen Erkennen einzelner Buch-[313]staben von 20, auf das Erkennen der meisten Worte von Nr. 12, vom Distinguieren der Finger auf 4 Fuß, zu einem Distinguieren derselben auf 16 Fuß, zugleich erweiterte sich das sehr schmale Gesichtsfeld um eine nachweisbare Zone. Obwohl ein unmittelbarer Effekt in diesen Fällen nicht bezweifelt werden konnte, so will ich aus der beschränkten Zahl absicht-

lich keine Schlüsse ziehen, ja es wäre aus einigen Nebenumständen denkbar, daß z. B. bei der letzterwähnten Patientin eine Komplikation mit kongestiver Zerebralamblyopie vorgelegen hätte. Jedenfalls aber berechtigen die erwähnten Tatsachen zu weiteren Versuchen, welche besonders da nahe liegen würden, wo zwar die intraokulare Spannung durch Iridektomie beseitigt ist, aber der eingeleitete Prozeß im Sehnerven eine substantielle Fortentwicklung zu nehmen droht. Vorderhand war es mir interessant, daß die nämlichen Mittel zuweilen nach der Iridektomie einen Einfluß gewinnen, die vor der Iridektomie, soviel man sie angewendet hat (abgesehen von etwaiger Rückbildung frischer, entzündlicher Erscheinungen), stets wirkungslos bleiben.

WELLCOME LIBRARY INSTITUTE

Verlag von Johann Ambrosius Barth in Leipzig.

Klassiker der Medizin

herausgegeben von

Dr. Karl Sudhoff
Professor der Geschichte der Medizin an der Universität Leipzig.

Band 1: **Harvey, William, Die Bewegung des Herzens und des Blutes.** [1628.] Übersetzt und erläutert von Prof. R. Ritter von Töply in Wien. 120 Seiten mit vier Abbildungen im Text. 1910. Gebunden M. 3.20.

Diese Abhandlung Harveys ist grundlegend und bahnbrechend zugleich. Kein Gelehrter vor ihm ist so zielbewußt, gründlich und folgerichtig vorgegangen wie er. Harveys Lehre vom Blutkreislauf, als geistige Leistung betrachtet, ist um so anerkennenswerter, da ihm das Mikroskop fehlte. Es könnte die Sammlung kaum mit einem geeigneteren Thema eröffnet werden.

Band 2: **Reil, Joh. Christ., Von der Lebenskraft.** [1795.] Eingeleitet von Prof. Dr. Karl Sudhoff, Leipzig. VIII, 94 Seiten. 1910. Gebunden M. 2.80.

Manchem ernsthaften Nachdenken über vitalistische und teleologische Fragen wird Reils klassische Studie über die Lebenskraft anregend von Nutzen sein, gerade um der zur Zeit ihres Erscheinens in der steigenden Flut der Naturphilosophie vielgescholtenen Nüchternheit willen, mit der sie ihre Gedankenketten aneinanderreiht. Dem „Neovitalismus“ dürfte eine kritische Selbstprüfung nicht zum Schaden gereichen. Vielleicht wirkt die Lektüre Reils mancherorts als klärendes Ferment.

Band 3: **Henle, Jacob, Pathologische Untersuchungen von den Miasmen und Kontagien und von den miasmatisch-kontagiösen Krankheiten.** [1840.] Mit Einleitung von Prof. Dr. Felix Marchand, Leipzig. 88 Seiten. 1910. Gebunden M. 2.40

Henle ist erst 1895 als Professor der Anatomie in Göttingen gestorben und hier wird eine Jugendarbeit des kaum 30jährigen Mannes wieder abgedruckt. Aber diese Arbeit auf pathologischem Gebiete ist mit großem Scharfsinn geschrieben, und es sind aus dem damals geringen tatsächlichen Material die weitgehendsten Schlüsse folgerichtig gezogen worden. Wenn die Arbeit nicht drei Jahrzehnte lang so gut wie unbekannt geblieben wäre, dann hätte die Bakteriologie zeitiger ihren Siegeslauf antreten können.

Band 4: **Helmholtz, H. von, Beschreibung eines Augenspiegels zur Untersuchung der Netzhaut im lebenden Auge.** [1851.] Eingeleitet von Hubert Sattler, o. ö Professor der Augenheilkunde an der Universität Leipzig. 36 Seiten mit 3 Abbildungen im Text. 1910. Gebunden M. 1.20.

Es gibt nur wenige Werke in der medizinischen Literatur, die in so vollem Maße die Bezeichnung klassisch verdienen, als die vor nahezu 60 Jahren erschienene kleine Schrift von H. Helmholtz: Beschreibung eines Augenspiegels. Das Bewunderungswürdigste ist die Klarheit und Schärfe der Theorie, welche die Bedingungen entwickelt, unter denen man den Hintergrund des Auges hell aufleuchten sieht und die zur Erkennung deutlicher Bilder von den Einzelheiten des Augenhintergrundes erforderlich sind. Alles hat Helmholtz mit solcher Klarheit und Sicherheit dargestellt, daß in dem seit dem Erscheinen des Werkchens verflossenen halben Jahrhundert nichts Wesentliches geändert oder hinzugefügt worden ist, gewiß ein seltener Fall bei den so raschen Fortschritten und bedeutenden Umwälzungen in den medizinischen Wissenschaften innerhalb der letzten 50 Jahre.

Band 5: **Fracastoro, Hieronymus, Drei Bücher von den Kontagien, den kontagiösen Krankheiten und deren Behandlung.** [1546.] Übersetzt und eingeleitet von Prof. Dr. Viktor Fossel. 128 Seiten. 1910. Gebunden M. 2.80.

Mit seltenem Scharfsinn hat Fracastoro das Wesen des Kontagiums in der Vitalität spezifischer Krankheitskeime erkannt, und diese Grundursache der Infektion konsequent durch eine Reihe von übertragbaren Krankheiten weiter verfolgend, den Fundamentalsatz ausgesprochen, die seminaria morbi erzeugten wiederum den gleichen Krankheitsprozeß, von welchem sie selbst abstammten. Seine Verdienste um die Pathologie der ansteckenden Krankheiten haben ihm einen Ehrenplatz in der Geschichte der Medizin gesichert, sein Werk wird immer wieder von den Ärzten gelesen werden, die für die Vergangenheit ihrer Wissenschaft Sinn und Verständnis besitzen.

Band 6: **Sydenham, Thomas, Abhandlung über die Gicht.** [1681.] Übersetzt und eingeleitet von Julius Leopold Pagel, Professor der Geschichte der Medizin an der Universität Berlin. 53 Seiten. 1910. Gebunden M. 1.80.

Die Schrift über die Gicht gehört anerkanntermaßen zu den besten Arbeiten Sydenhams und darf nach Form und Inhalt als klassisch gelten. Sie kennzeichnet mehr als seine übrigen Schriften den vollendeten Meister der Heilkunst, der bis auf die kleinsten Einzelheiten den Heilplan feststellt und durch allgemeine Exkurse die Darstellung selbst zu einer anziehenden Lektüre zu gestalten weiß.

Die vorliegende Übersetzung hält sich nicht sklavisch an den Text sondern ist, soweit es möglich war, ohne den Sinn zu beeinträchtigen, frei und in bezug auf die theoretischen Anschauungen im modernen Geist gestaltet.

Band 7/8: **Virchow, Rudolf, Thrombose und Embolie.** [1846—1856.] Eingeleitet von Rudolf Beneke, Professor an der Universität Marburg. 237 Seiten. 1910. Geb. M. 4.60.

Auch jetzt noch gelten die großen Aufsätze Virchows, welche unter dem Gesamttitel „Thrombose und Embolie" zusammengefaßt sind, als Basis unseres heutigen Wissens über diese Kapitel der Pathologie.

Diese ihre fundamentelle Bedeutung ist der Hauptgrund dafür, daß die ersten beiden Artikel dieser Serie über die Verstopfung der Lungenarterie wieder herausgegeben wird; umfassen sie doch genug „Punkte, auf welche unsere, der Späteren, Anschauungen immer wieder zurückkommen" und auf welche ebenso die Forderungen aller nachwachsenden Generationen immer wieder zurückgreifen müssen. Der zweite Grund aber für diese Wahl ist die Überzeugung, daß Rudolf Virchows Persönlichkeit, seine Art, ein Problem aufzustellen und in Angriff zu nehmen, die ganze hinreißende Kraft seiner Dialektik und die Gründlichkeit seiner wissenschaftlichen Arbeitsmethode kaum durch irgend ein Werk seiner Feder so klar zum Ausdruck kommt, als gerade durch dieses.

Band 9: **Koch, Robert, Die Ätiologie der Milzbrand-Krankheit,** begründet auf die Entwickelungsgeschichte des Bacillus anthracis. [1876.] Eingeleitet von Dr. M. Ficker, a. o. Professor an der Universität Berlin. 47 Seiten mit 1 Tafel. 1910. Gebunden M. 1.80.

Die früheste Arbeit Robert Kochs, in welcher er die Ergebnisse von Bakterienforschungen mitteilt, leitet eine neue Ära der medizinischen Wissenschaft ein. Sie bleibt uns nicht nur wertvoll, weil sie sein bakteriologisches Erstlingswerk darstellt, vielmehr soll sie weiteren Kreisen zugänglich gemacht werden, weil sie die Bakteriologie, die Lehre von den Infektionskrankheiten, als Wissenschaft begründet.

Band 10: **Jenner, Edward, Untersuchung über die Ursache und Wirkung der Kuhpocken.** [1798.] Übersetzt und eingeleitet von Prof. Dr. Viktor Fossel. 38 Seiten. 1911. Gebunden M. 1.20.

Der unermeßliche Segen, welchen E. Jenners Entdeckung der Kuhpockenimpfung über die Menschheit verbreitet hat, wird uns in vollem Lichte vergegenwärtigt, wenn wir die Geschichte der Pockenseuchen früherer Jahrhunderte überschauen. Alle Mittel, dagegen anzukämpfen, versagten, und es blieb Jenner das Verdienst mit dem Scharfblicke eines hellen Kopfes, die Erscheinungen der Kuhpocken und ihrer Wirkungen am menschlichen Körper zu erforschen. Seine berühmte Schrift aus dem Jahre 1798 gibt ein getreues Bild seiner Untersuchungen. Seine Grundsätze sind durch die Errungenschaften der jüngsten medizinischen Forschung, die auf Abwehr und Bekämpfung der Infektionskrankheiten abzielen, auf das glänzendste bestätigt worden.

Metzger & Wittig, Leipzig.